

گزارش دو مورد نادر سیستی سرکوزیس شکمبه گاو در شهرستان خرم آباد

دکتر علی اسلامی^{۱*}، دکتر جواد اشرفی هلان^۲، دکتر محمدحسین قارونی^۳

دریافت مقاله: ۱۰ اسفند ماه ۱۳۸۱

پذیرش نهایی: ۳۰ تیر ماه ۱۳۸۲

Report of two rare cases of rumen cysticercosis in cattle of Khorram-Abad

Eslami, A.,¹ Helan, J.A.,² Gharouni, M.H.³

¹Department of Parasitology, Faculty of Veterinary Medicine, University of Tehran, Tehran-Iran. ²Department of Pathology, Faculty of Veterinary Medicine, University of Tehran, Tehran-Iran. ³Department of Food Hygiene, College of Veterinary Medicine, University of Khorramabad, Lorestan-Iran.

Objective: Study on the macroscopic and microscopic characteristics of rumen cysticercosis of cattle.

Design: Case report.

Procedure: At routine meat inspection in Khorram-Abad slaughterhouse, in two indigenous cattle with generalized cysticercosis, the cysticerci with peripheral tissues were fixed in 10% formalin and were then examined for identification of microscopic characteristics. In order to study tissue lesions induced by parasite, the tissue sections were stained with H&E, PAS, Giemsa gensen and Masson's Trichrome.

Results: In two indigenous cattle, 2 and 4 year-old with generalized cysticercosis, a number of cysticercus bovis were found between serous and muscle layer of rumen. Parasitologic and pathologic examinations of the cysticerci revealed they were cysticercus bovis having a diameter of 0.8-1 cm × 0.4-0.5 cm. A white, thin and translucent membrane through which the scolex of *Taenia saginata* was visible surrounded them. Internally a pale or light yellow fluid filled the cysticerci. Histopathologic examination revealed the cysticerci being located in loose connective tissues between mesothelial layer and external muscle layer of rumen. A very slight inflammatory reaction around the cysts with infiltration of lymphoid cells especially small lymphocytes and edema were among lesions causing a gap between connective tissues and muscle layers. Masson's trichrome stain showed that a fibrous capsule with a thin inner layer and a thick outer layer surrounds the metacestodes. The inner layer was composed of compact smooth muscle cells and the outer layer was dense connective tissue. There were no differences between the lesions induced by the metacestode in the heart and the rumen except that in the latter the cysts were more superficial.

Clinical implications: Rumen could be a natural site location for *C. bovis*. This could cause mild pathologic changes very similar to those produced in other muscles. On the other hand because *Tania saginata* infection in human being is induced by consumption of raw or uncooked infected muscle thus this could be born in man becomes infected with raw or uncooked rumen. *J. Fac. Vet. Med. Univ. Tehran. 58, 3: 267-270, 2003.*

Key words: Cattle, Cysticercosis, Rumen and Pathology.

Corresponding author email: aislami@chamran.ut.ac.ir

ایران است. تاکنون آلودگی طبیعی شکمبه گاو به سیستی سرکوس بویس گزارش نشده است اگرچه در مطالعه عریان و همکاران در سال ۱۳۷۶، در آلودگی تجربی گوساله با تخم *تنیا سائیناتا*، سیستی سرکوس بویس در سطح خارجی شکمبه دیده شده است (۲). در نوشتار حاضر دو مورد آلودگی طبیعی شکمبه گاو به سیستی سرکوس بویس گزارش می شود.

هدف: مطالعه ماکروسکوپی و میکروسکوپی سیستی سرکوزیس شکمبه گاو. طرح: گزارش مورد.

روش: در بازرسی رایج کشتارگاهی لاشه گاو، در شهرستان خرم آباد در سال ۱۳۸۰، علاوه بر عضلات اسکلتی و قلب، سیستی سرک های جدار شکمبه با بخشی از بافتهای اطراف در فرمالین ۱۰ درصد حفظ و به آزمایشگاه انگل شناسی دانشکده دامپزشکی دانشگاه تهران ارسال گردید. برای بررسی مقایسه ای، از لاشه های آلوده علاوه بر شکمبه از سیستی سرک های موجود در قلب و بافتهای اطراف آنها نیز نمونه برداری شد و پس از طی مراحل آماده سازی بافتی، مقاطعی به قطر ۵ میکرون تهیه و به روشهای هماتوکسیلین و انوزین (H&E)، پرئودیک اسید شیف (PAS)، تری کروم ماسون و گیمسای بافتی رنگ آمیزی شد.

نتایج: در مطالعه ماکروسکوپی جدار شکمبه، در ۲ راس گاو بومی دو و چهار ساله، سیستی سرک های بیضی شکل به قطر ۰/۸-۱/۰ در ۰/۵-۰/۴ سانتیمتر، دارای غشایی نازک و شفاف و براق به رنگ سفید دیده شد. از ورای غشا، لکه سفیدی درون کیست قابل مشاهده بود که پس از شکافتن، اسکولکس *تنیا سائیناتا* تشخیص داده شد. داخل سیستی سرک ها پر از مایع شفاف بیرنگ و یا زرد روشن بود. در مطالعه میکروسکوپی، سیستی سرک ها داخل بافت همبند بین پوشش مزوتلیال لایه سرورزی و لایه خارجی عضلات دیواره شکمبه قرار داشتند. واکنش آماسی اطراف سیستی سرک ها بسیار مختصر بود، علاوه بر تشکیل کپسول همبندی نازک در اطراف انگل، نفوذ اندک سلولهای لنفوسیتی بویزه لنفوسیت های کوچک و ادم که موجب فاصله دار شدن رشته های همبندی و عضلانی شده بود مشاهده گردید. در رنگ آمیزی با تری کروم ماسون، رشته های ماهیچه ای صاف در سطح داخلی کپسول و رشته های مترکم کلژن در سطح خارجی آن دیده شد. در بررسی مقایسه ای میان این ضایعات و ضایعات ایجاد شده در اطراف سیستی سرک ها در قلب همان حیوان، اختلاف قابل ذکری مشاهده نگردید جز آنکه سیستی سرک ها در شکمبه سطحی و در قلب عمیق تر جاسازی شده بودند.

نتیجه گیری: یکی از نواحی استقرار طبیعی سیستی سرکوس بویس می تواند جدار شکمبه باشد. بر اثر این جایگزینی، تغییرات آسیب شناسی مختصری بوجود می آید که شباهت زیادی به ضایعات ایجاد شده در سایر عضلات دارد. با توجه به اینکه در این مطالعه کلیه سیستی سرک های جدار شکمبه زنده بودند و انسان بر اثر خوردن سیستی سرک های زنده همراه با گوشتهای نیم پخته و کم پخته مبتلا به *تنیا سائیناتا* می شود بنابراین باید در تغذیه از شکمبه این موضوع مورد توجه قرار گیرد. *مجله دانشکده دامپزشکی دانشگاه تهران، (۱۳۸۲)، دوره ۵۸، شماره ۳، ۲۷۰-۲۶۷.*

واژه های کلیدی: سیستی سرکوزیس، شکمبه، گاو، پاتولوژی.

تنیا سائیناتا انگل مشترک بین گاو و انسان است. انسان در اثر خوردن گوشت گاو آلوده به صورت خام یا نیم پخته به *تنیا سائیناتا* و گاو بر اثر خوردن تخم این کرم به سیستی سرکوس بویس مبتلا می گردد (۱، ۱۵، ۱۶، ۱۹). در ایران آلودگی انسان به کرم بالغ و آلودگی گاو به مرحله نوزادی از نواحی مختلف کشور گزارش شده است (۱). انگل علاوه بر قلب و برخی ماهیچه های اسکلتی مانند جوشی، زبان، سه سرباز و ... در کبد، کلیه و مغز هم دیده شده است (۳). گزارشهای جهانی پیرامون نواحی استقرار مناسب نیز شبیه

(۱) گروه آموزشی انگل شناسی دانشکده دامپزشکی دانشگاه تهران، تهران - ایران.

(۲) گروه آموزشی پاتوبیولوژی دانشکده دامپزشکی دانشگاه تهران، تهران - ایران.

(۳) گروه بهداشت مواد غذایی آموزشکده دامپزشکی خرم آباد، لرستان - ایران.

* نویسنده مسئول aislami@chamran.ut.ac.ir



مواد و روش کار

در بازرسی کشتارگاهی لاشه گاو در کشتارگاه شهرستان خرم آباد در جدار شکمبه دو راس گاو بومی که کلیه ماهیچه های اسکلتی مبتلا به سیستی سرکوس بوویس بودند تعدادی سیستی سرک مشاهده گردید. سیستی سرک ها با بخشی از بافت های اطرفی در فرمالین ۱۰ درصد حفظ و به آزمایشگاه انگل شناسی دانشکده دامپزشکی تهران فرستاده شدند تا مشخصات سیستی سرک ها برای تعیین منشأ ایجاد آنها بررسی شود. در آزمایشگاه تعداد، ابعاد و مشخصات ظاهری سیستی سرک ها تعیین گردید و پس از شکافتن، مشخصات داخل سیستی سرک ها و اسکولکس موجود در آن مورد بررسی میکروسکوپی قرار گرفت.

نمونه های بافتی مناسب از جدار شکمبه و قلب برداشته شد و پس از طی مراحل آماده سازی بافتی، مقاطعی به قطر ۵ میکرون تهیه و به روش هماتوکسیلین و انوزین (H&E) رنگ آمیزی گردید. مقاطع انتخابی، برای مشاهده جزئیات ساختمان انگل و همچنین برای بررسی واکنش بافتی اطراف آن، به ترتیب به روش های پرئودیک اسید شیف ("PAS" Periodic acid-schiff)، تری کروم ماسون (Masson's trichrome method) و گیمسای بافتی رنگ آمیزی شدند (۱۰).

نتایج

در جداره شکمبه ۲ گاو بومی ۴ ساله و ۲ ساله ذبح شده در کشتارگاه خرم آباد که تمام لاشه آلوده به سیستی سرکوس بوویس بود ۴ و ۲ عدد کیست بیضی شکل به ابعاد ۰/۸-۱ سانتیمتر در ۰/۴-۰/۵ سانتیمتر به رنگ سفید با غشأ نازک و شفاف (تصویر ۱) داخل بافت همبند بین پوشش مزوتلیومی لایه سروزی و سطح بیرونی لایه عضلانی جدار شکمبه دیده شد (تصویر ۲). از ورای دیواره سیستی سرک ها، لکه سفیدی در داخل آن مشاهده می شد که در آزمایش میکروسکوپی به دلیل وجود چهار بادکش و عدم وجود روستلوم فلابدار، سیستی سرکوس بوویس تشخیص داده شد. پس از شکافتن، سیستی سرک ها ساختار سالم و طبیعی داشتند، مایع داخلی آنها بیرنگ و یا کمی مایل به زرد روشن بود و آثاری از دژتره شدن یا کلسیفیکاسیون وجود نداشت. در بررسی میکروسکوپی، سیستی سرک های کامل برخلاف سیستی سرک های موجود در سایر ماهیچه ها حفره ایجاد نکرده بودند و داخل بافت همبند بین پوشش مزوتلیال لایه سروزی شکمبه و دستجات عضلانی در سطح بیرونی لایه خارجی عضلات دیواره شکمبه قرار داشتند و دور آنها را کپسول نسبتاً نازک احاطه کرده بود. در سطح خارجی این کپسول، بافت همبند متراکم و در لایه داخلی بافتی با تراکم کمتر و تعداد زیادی هسته های بیضی شکل شبیه هسته رشته های ماهیچه ای صاف مشاهده شد (تصویر ۴). رنگ آمیزی با تری کروم ماسون، رشته های ماهیچه ای صاف را در قسمت داخلی این کپسول و رشته های متراکم کلاژن را در طرف خارجی آن نشان داد (تصویر ۵). جا به جایی مختصری در رشته های ماهیچه ای مشاهده گردید (تصویر ۲). در مطالعه ریز بینی اسکولکس درون سیستی سرک ها در جدار شکمبه، جزئیات دیواره کیسه (Bladder wall) آنها (تصویر ۳ و ۴)، وجود بادکشاها و اجسام آهکی (Calcereous corpuscles) (تصویر ۴) به خوبی قابل تشخیص بود.

بحث و نتیجه گیری

گاو و برخی از نشخوارکنندگان وحشی می توانند به عنوان میزبان

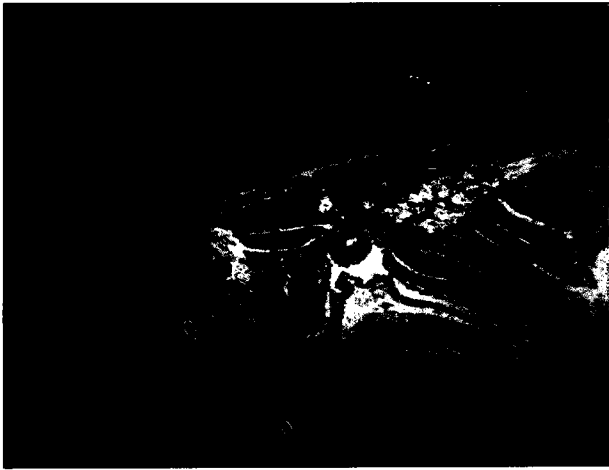

واسط برای تنیا سائیناتا قرار گیرند (۱). در بررسی حاضر سیستی سرک ها به دلیل داشتن اجسام آهکی، چهاربادکش و عدم وجود روستلوم فلابدار، سیستی سرکوس بوویس تشخیص داده شدند. ساختار کلیه سیستی سرک های مورد مطالعه سالم و طبیعی بود. مایع درون آنها بیرنگ یا کمی مایل به زرد روشن و شفاف بود و آثار دژتره شدن یا کلسیفیکاسیون در آنها مشاهده نشد که با مشخصات ماکروسکوپی سیستی سرک ها در گزارش های دیگر مطابقت دارد (۱۵، ۹، ۱۳، ۱۵). زیرا کدر شدن و حالت ابری مایع درون کیست و یا مشخص نبودن ساختمان دیواره کیسه سیستی سرک می تواند دلیل بر مرگ انگل باشد (۵، ۱۳).

در این مطالعه در کپسول همبندی ظریف دور سیستی سرک های جدار شکمبه نفوذ بسیار مختصر سلول های لنفوسیتی بویژه از نوع لنفوسیت های کوچک دیده شد که با مشخصات سیستی سرک ها و واکنش تیپ ۱ که توسط Retziuff در سال ۱۹۷۲ شرح داده شده و در برابر سیستی سرک های زنده رخ می دهد مطابقت دارد (۱۴). اغلب محققین بر این باورند که پاسخ سیستم ایمنی میزبان در برابر کیست های زنده سیستی سرکوس بوویس بسیار خفیف بوده و از نفوذ تعداد اندکی سلول های تک هسته ای بویژه از نوع لنفوسیت ها فراتر نمی رود (۱۴، ۱۳، ۶). یافته های بررسی حاضر با نتایج این محققین همخوانی دارد. در حالی که انگل های مرده و دژتره شده می توانند پاسخ آماسی گرانولوماتوزی یا پیوگرانولوماتوزی شدیدی در اطراف خود برانگیزند به طوری که علاوه بر ایجاد کپسول همبندی قطور، تعداد بسیار زیاد سلول های التهابی اطراف انگل مشاهده می شود که باعث آهکی شدن آنها می گردند (۱۳، ۱۲، ۹، ۸، ۷، ۴، ۵).

به علاوه در این مطالعه نفوذ سلول های التهابی از نوع ائوزینوفیل یا ماست سل در اطراف سیستی سرک ها ملاحظه نشد. بر اساس نظر Jubb و همکاران در سال ۱۹۹۳، واکنش ایمنی میزبان در برابر سیستی سرک های زنده محدود به نفوذ تعداد ناچیزی از سلول های ائوزینوفیل می شود و در صورت بروز پاسخ ایمنی، سیستی سرک ها دچار مرگ خواهند شد (۹). برخی از محققین بر این باورند که ائوزینوفیل بندرت در اکسودای آماسی اطراف سیستی سرک ها دیده می شود (۱۵). طبق گزارش سایر محققین، سیستی سرک ها علاوه بر جا به جایی فیبرهای عضلانی در محل جایگزینی خود، می توانند میوزیت خفیفی به همراه نفوذ تعداد ناچیزی لنفوسیت، ماکروفاژ و ائوزینوفیل ایجاد نمایند (۸، ۱۱).


در مطالعه حاضر لایه خارجی کپسول همبندی اطراف سیستی سرک ها از بافت همبندی نازک و ظریفی مرکب از رشته های کلاژن و سلول های فیبروسیت که هسته های کشیده، تیره و هتروکرماتین داشتند تشکیل شده بود ولی لایه داخلی کپسول دور انگل، با قطر بیشتر و فشردگی کمتر، هسته های بیضی شکل کشیده شبیه به هسته سلول های عضلانی صاف داشت که منشأ واقعی آنها مشخص نبود. از آنجایی که در رنگ آمیزی معمولی هماتوکسیلین و انوزین (H&E)، مشخص کردن ماهیت واقعی این هسته ها مقدور نبود و با توجه به تجارب نویسندگان و توصیه برخی از منابع معتبر (۱۰) مبادرت به رنگ آمیزی اختصاصی با روش تری کروم ماسون گردید. به هر حال هسته های مذکور می توانند هسته سلول های همبندی در حال تغییر یا فشرده شده، هسته فشرده شده سلول های ماهیچه ای اطراف کیست و یا سلول های مزوتلیال پرده سروزی تکثیر یافته باشند که در رنگ آمیزی با تری کروم، ماهیت آنها از نوع عضلات صاف تشخیص داده شد.



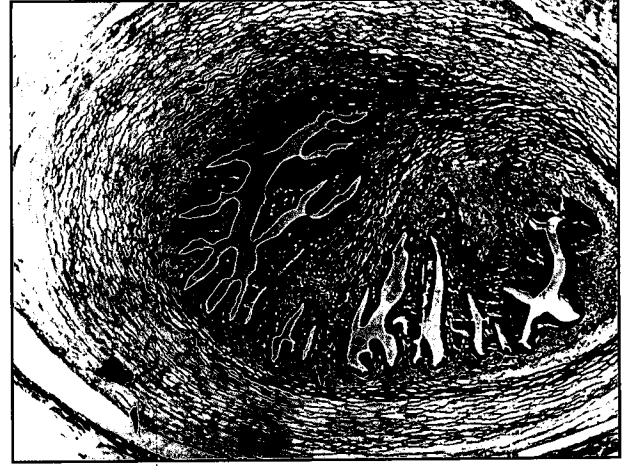تصویر ۲- سیستی سرکوس بویس در بافت همبند بین لایه سروزی و سطح بیرونی لایه ماهیچه ای خارجی شکمبه. ۱- سیستی سرکوس بویس. ۲- لایه خارجی ماهیچه دیواره شکمبه. ۳- مخاط شکمبه (رنگ آمیزی H&E، بزرگ نمایی ۱۶x).



تصویر ۱- سیستی سرکوس بویس در جدار شکمبه گاو. ۱- سیستی سرکوس بویس. ۲- مخاط شکمبه.

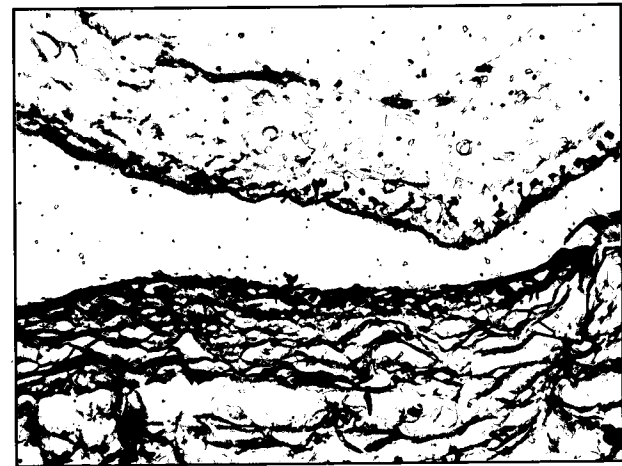


تصویر ۴- جایگزینی سیستی سرکوس بویس در جدار شکمبه و کپسول نازک اطراف آن. ۱- لایه خارجی کپسول اطراف انگل متراکم ترو حاوی رشته های کلاژن و سلولهای فیبروسیت. ۲- لایه داخلی با تراکم کمتر و تشکیل شده از سلولهای عضلانی صاف فشرده. ۳- دیواره سیستی سرکوس بویس. ۴- اجسام آهکی (رنگ آمیزی H&E، بزرگ نمایی ۱۲۸x).



تصویر ۳- مقطع سیستی سرکوس بویس. ۱- دیواره کیسه سیستی سرک. ۲- اجسام آهکی (رنگ آمیزی H&E، بزرگ نمایی ۶۴x).

در این بررسی کلیه سیستی سرک ها در بافت همبندی بین پوشش مزوتلیال لایه سروزی و سطح بیرونی لایه خارجی عضلات دیواره شکمبه جای گرفته بودند و در سایر قسمتهای آن بویژه در لایه های عمقی تر عضلات دیواره شکمبه متاستاز یافت نشد و محل آنها تا حدودی با محل جایگزینی سیستی سرک ها در قلب مشابه بود هر چند سیستی سرک های دیواره قلب در مقایسه با شکمبه، به نسبت عمیق تری در بین دستجات ماهیچه ای جایگزین شده بود. تاکنون محل جایگزینی سیستی سرک ها در دیواره شکمبه در آلودگی طبیعی گزارش نشده است. طبق نظر Hubbert و همکاران در سال ۱۹۷۵، سیستی سرکوس بویس در عضلات قلب در فضاهای لنفاتیکی بین دستجات فیبرهای ماهیچه ای و در سایر ماهیچه ها در بافت همبندی جدا کننده دستجات سلولهای عضلانی جاسازی می شوند (۷). در بررسی مقایسه ای میان ضایعات میکروسکوپی ایجاد شده توسط سیستی سرک ها در شکمبه و قلب همان حیوان، واکنش آماسی ایجاد شده در برابر انگل در قلب و شکمبه تا حدود زیادی یکسان بود اما در قلب، کپسول اطراف سیستی سرک ها، علاوه بر ضخامت بیشتر دارای تعداد زیادتری لمفوسیت نیز بودند.



تصویر ۵- جایگزینی سیستی سرکوس بویس در جدار شکمبه و کپسول نازک اطراف آن. ۱- لایه خارجی کپسول اطراف انگل متراکم و حاوی رشته های کلاژن و سلولهای فیبروسیت به رنگ آبی. ۲- لایه داخلی تشکیل شده از سلولهای عضلانی صاف فشرده به رنگ قرمز. ۳- دیواره سیستی سرکوس بویس (رنگ آمیزی تری کروم ماسون، بزرگ نمایی ۲۳۳x).



References

۱. اسلامی، ع. (۱۳۷۰): کرم شناسی دامپزشکی سستودها، جلد دوم، انتشارات دانشگاه تهران، شماره ۲/۲۰۳۰، صفحه: ۱۶۷-۶۶.
۲. عریان، ا.، ماگاتور، ش.، مقدر، ن. و دلاور، ه. (۱۳۷۶): بیماریزایی سیستی سرکوزبویس در گوساله، دومین کنگره سراسری بیماریهای انگلی ایران، دانشگاه علوم پزشکی و خدمات بهداشتی درمانی تهران، ۳۰-۲۷ مهرماه ۱۳۷۶، صفحه: ۹۱.
۳. میرزا یوسف، ط. (۱۳۷۵): بررسی سیستی سرکوزبویس از لحاظ هیستوپاتولوژی در اعضای مختلف مخصوصاً در احشاً و مغز، پایان نامه برای دریافت فوق لیسانس در رشته پاتوبیولوژی از دانشکده بهداشت دانشگاه تهران، شماره ۷۱۰.
4. Curran, R.C. (1985): Color Atlas of Histopathology, 3rd ed. Harvey Miller Publishers, Oxford University Press, New York, USA, PP: 247.
5. Geerts, S., Kumar, V., Abbeelo-O-Van-den and Van-den- Abbeele, O. (1980): *Taenia saginata* cysticercosis in slaughter cattle in Belgium, Vlaams Diergeneeskundig Tijdschrift, 49, 5: 365-374.
6. Herenda, D.C. and Franco, D.A. (1991): Food Animal Pathology and Meat Hygiene, Mosby Year Book, St. Louis, USA, P: 260.
7. Hubbert, W.T., McCulloch, W.F. and Schnurrenberger, P.R. (1975): Diseases Transmitted from Animals to Man, 6th ed. Charles C Thomas Publisher, Illinois, PP: 682-983.
8. Jones, T.C., Hunt, R.D. and King, N.W. (1997): Veterinary Pathology, 6th ed. Williams and Wilkins, Baltimore, Maryland, USA, PP: 652-653.
9. Jubb, K.V.F., Kennedy, P.C. and Palmer, N. (1993): Pathology of Domestic Animals, 4th ed. Vol.1, Academic Press, San Diego, California, USA, PP: 255-256.
10. Luna, L.G. (1968): Manual of Histological staining Methods of the Armed Forces Institute of Pathology, 3rd ed. McGraw-Hill Book Company, New York, USA.
11. MacGavin, M.D., Carlton, W.W. and Zachary, G.F. (2001): Thomson's Special Veterinary Pathology, Mosby, St. Louis, Missouri, USA, P: 476.
12. McManus, D.M. (1998): Cysticercosis, in Encyclopedia of Immunology, Edited by P.G.Delves and I.M.Roitt, 2nd ed. Academic Press, San Diego, USA, PP: 690-694.
13. Marquez-Monter, H. (1971): Cysticercosis, in Pathology of protozoal and helminthes diseases with clinical correlation, Edited by R.A.Marcial-rojas, Baltimore, Williams and Wilkins, USA, PP: 592-618.
14. Retziaff, N. (1972): Uber den histologischen Aufbau von Rinderfinnen (*C. bovis*) in verschiedenen Abkapselungs-Und verkalkungs stadien. Die Fleischwirtschaft nr, PP: 883-889.
15. Soulsby, E.J.L. (1982): Helminthes, Arthropods and Protozoa of Domesticated Animals, 7th ed. Bailliere Tindall, London, UK, PP: 107-111, 126-127.

هرچند تاکنون از ایران گزارشی درباره آلودگی طبیعی شکمبه نشخوار کنندگان به سیستی سرکوزبویس و آسیب شناسی آن منتشر نشده است ولی وجود سیستی سرکوزبویس در سطح خارجی شکمبه در گوساله های آلوده به سیستی سرکوزبویس گزارش شده است (۲). لازم به یادآوری است چون سیستی سرک های روی شکمبه زنده بودند و در ایران شکمبه به مصرف تغذیه انسان می رسد مصرف خام یا کم پخته آن می تواند باعث ابتلای انسان به تنیا ساژیناتا شده و مشکلاتی از نظر بهداشت عمومی فراهم نماید.

تشکر و قدردانی

کلیه هزینه های انتشار این مقاله از محل قطبهای علمی پاتوبیولوژی دانشکده دامپزشکی دانشگاه تهران تأمین گردیده است. همچنین از زحمات آقایان محمدمهدی همایی فر و رحمان حسینی برای تهیه مقاطع میکروسکوپی و رنگ آمیزیهای اختصاصی تشکر و قدردانی به عمل می آید.

