

کالبدشناسی چشم شتر یک کوهانه

دکتر محمد حسن یوسفی^{۱*} دکتر بیژن رادمهر^۲ دکتر عباس مومنی^۳ دکتر حمید همتی^۲

دریافت مقاله: ۶ اسفندماه ۱۳۸۱

پذیرش نهایی: ۳۰ تیرماه ۱۳۸۲

Anatomical study of eye in one-humped camel

Yousefi, M.H.,¹ Radmehr, B.,² Momeni, A.,³ Hemmati, H.³

¹Department of Basic Sciences, Shahmirzad School of Veterinary Medicine, Semnan University, Semnan - Iran. ²Department of Basic Sciences, Faculty of Veterinary Medicine, University of Tehran, Tehran-Iran. ³Veterinary Private Clinic, Tehran-Iran.

Objective: Macroscopic study of different regions of one-humped camel eyes.

Design: Descriptive study.

Animals: Six pairs of eyes of six mature camel.

Procedure: Camel eyes were provided from semnan slaughterhouse, fixed in 10% formalin, dissected and studied. The layers of eye were studied by stereomicroscope. The cornea, lens and pupil were measured.

Result: The cilia of upper eyelid are longer than lower eyelid in camel. There are many tactile hairs up the medial cantus of eye in the camel. The motion of upper eyelid is more than lower eyelid. Mean six of internal axis to external axis in cornea is around 2.92 in right and 2.93 in left eye. Mean six of dorsoventral axis of cornea is 2 in right eye and 1.95 in left eye of camel. All measurements are shown in tables.

Conclusion: There are adipose tissue in the ventral, ventromedial and dorsomedial aspects of eyeball. This adipose tissue is cause of easy motion of third eyelid on the cornea of eyes. The cornea and pupil of camel eye are oval shape, but the medial poles are wider. The iris has a few folds in the dorsal and ventral borders. The folds of dorsal border of iris are greater. These folds are absent in other ruminant such as cattle. The tapetum is absent in the camel eye. *J. Fac. Vet. Med. Univ. Tehran. 58, 4:313-318, 2003.*

Key words: Anatomy, Eye, one humped Camel.

Corresponding author email: mohmadhasan@yahoo.com

هدف: بررسی ماکروسکوپی چشم شتر یک کوهانه.

طرح: مطالعه توصیفی.

حیوانات: شش جفت چشم از شش نفر شتر بالغ.

روش کار: چشمهای شتر از کشتارگاه تهیه و در فرمالین ۱۰ درصد قرار گرفت. پس از ۱۰ روز کلیه نمونه ها تشریح گردید و نتایج حاصل یادداشت شد. برخی از بخشهای چشم نیز با استفاده از استریومیکروسکوپ مورد بررسی قرار گرفت. قرنیه، عدسی و مردمک نیز توسط کولیس اندازه گیری شدند.

نتایج: پلک بالا در چشم شتر نسبت به پلک پایین دارای مژه های زیادتر و بلندتری می باشد. در بالای گوشه داخلی چشم شتر تعداد زیادی موهای بلند (حساس) وجود دارد. حرکت پلک بالا نیز در چشم شتر نسبت به پلک پایین بیشتر است. میانگین قطب داخلی تا قطب خارجی قرنیه در چشم راست $2/92 \pm 0/04$ و در چشم چپ $2/93 \pm 0/01$ سانتیمتر و میانگین قطر پشتی شکمی قرنیه در چشم راست $2 \pm 0/04$ و در چشم چپ $1/95 \pm 0/02$ سانتیمتر است. تمام اندازه گیریها در جداول مشخص شده است.

نتیجه گیری: توده چربی همراه چشم در موقعیت شکمی، شکمی داخلی و پشتی داخلی کره چشم به مقدار زیاد دیده می شود. بخش غده ای پلک سوم چشم شتر کاملاً توسط غضروف احاطه شده و شاید به همین دلیل حرکت آن به راحتی انجام می شود و کاملاً سطح قرنیه را می پوشاند. قرنیه در چشم شتر بیضی شکل است، قطب داخلی آن پهنتر و ضخامت آن از حاشیه به طرف مرکز افزایش می یابد. عنبیه در لبه پشتی و شکمی برخلاف نشخوارکنندگان چین خورده است به طوری که چینهای لبه پشتی عنبیه بزرگتر می باشد. مردمک در چشم شتر بیضی شکل و قطب داخلی آن پهنتر است. در سطح داخلی حفره خلفی چشم شتر، در بالای محل ورود عصب بینائی (لکه کور) منطقه درخشان قوس و قزح دیده نمی شود. مجله دانشکده دامپزشکی دانشگاه تهران، (۱۳۸۲)، دوره ۵۸، شماره ۴، ۳۱۸-۳۱۳.

واژه های کلیدی: کالبدشناسی، چشم، شتر یک کوهانه.

چشم شتر یک کوهانه ظاهراً مشابه چشم نشخوارکنندگان بخصوص گاو می باشد. عمده مطالعات انجام شده پیرامون آناتومی شتر در فاصله سالهای ۱۹۴۰ تا ۱۹۷۰ میلادی در برخی کشورهای اروپایی عربی و هندوستان بوده است. مطالعات اندکی نیز در دهه های ۸۰ و ۹۰ میلادی در مورد آناتومی چشم شتر انجام شده است (۵،۷).

برخی از محققین بافت شناسی چشم شتر را مورد بررسی قرار داده و برخی از مشخصه های چشم شتر را بیان کردند. آنان نشان دادند که اطراف قرنیه چشم شتر رنگی بوده، زوائد مژگانی بلند هستند، جسم مژگانی شکافدار است و مردمک به شکل بیضی افقی است. همچنین آنان بیان کردند که شبکیه چشم شتر هالوژنیک می باشد (۷،۱۰).

بعضی با استفاده از میکروسکوپ الکترونی وضعیت سلولهای مایو اپی تلیال و پایانه های عصبی را در غده هاردین بررسی کرده و نشان دادند که سلولهای مایو اپی تلیال در این غده تکامل خوبی یافته و دارای عناصر انقباضی است و احتمالاً می توانند تنظیم کننده انتقال مایعات

(۱) گروه آموزشی علوم پایه آموزشکده دامپزشکی شه میرزاد دانشگاه سمنان، سمنان - ایران.

(۲) گروه آموزشی علوم پایه دانشکده دامپزشکی دانشگاه تهران، تهران - ایران.

(۳) دامپزشک بخش خصوصی، تهران - ایران.

(*) نویسنده مسؤول mohmadhasan@yahoo.com

و ترشحات نیز باشند (۳،۸). برخی گیرنده های حسی در کپسول ماهیچه های مخطط اسکلتی چشم شتر را مورد بررسی قرار داده و بیان کردند که در ماهیچه های داخل چشم شتر گیرنده هایی وجود دارند که بیشتر آنها در مجاورت خواستگاه ماهیچه دیده می شوند و ماهیچه بالا برنده پلک بالا دارای بیشترین میزان گیرنده های کپسول دار حسی در طول خود می باشد (۲،۴). ندین در سال ۱۳۶۵ کره چشم شتر را به صورت مقایسه ای بررسی کرد و نشان داد که میانگین قطر قدامی کره چشم در شتر $36/6 \pm 1/1$ میلیمتر و میانگین قطر طولی (پشتی- شکمی) $39/4 \pm 1/1$ میلیمتر و میانگین قطر عرض (جانبی- داخلی) $40/8 \pm 1/1$ میلیمتر می باشد. وی در بررسی خود مشخص کرد که ضخامت قرنیه $0/01$ نیز حاشیه به طرف مرکز بتدریج کاهش می یابد.

در دیواره خلفی حفره خلفی چشم، لایه درخشنده (تیتوم) در برخی از حیوانات وجود دارد. این لایه بافتی در برخی از دامها مانند تک سمیان و نشخوارکنندگان لیفی و در برخی مانند گوشتخواران سلولی است و قابلیت انعکاس نور را داشته و رنگ آن در حیوانات مختلف متفاوت است. در دامهایی که لایه تیتوم وجود ندارد نتیجه انعکاس نور از عروق خونی مشیمیه به طور متغیر زمینه قرمز یا نارنجی رنگ ایجاد می کند (۶،۹).



مواد و روش کار

برای انجام این تحقیق تعداد ۱۲ چشم شتر یک کوهانه (شش جفت) از کشتارگاه سمنان تهیه شد. پس از بررسی وضعیت ظاهری پلکهای بالا و پایین و مژه ها، تمامی نمونه ها درون فرمالین ۱۰ درصد قرار داده شدند. پس از طی مرحله ثبوت، هر کدام از نمونه ها از سطح خارجی به سمت لایه های داخلی مورد ارزیابی و مطالعه قرار گرفت. پس از ارزیابی و بررسی ساختاری لایه های مختلف کره چشم قرنیه و عدسی و مردمک با استفاده از کولیس مورد اندازه گیری قرار گرفتند به نحوی که هر ناحیه سه بار اندازه گیری شد و میانگین آن برای پارامتر مورد نظر ثبت گردید. در مرحله پایانی بخشهایی از لایه های چشم با استفاده از استریومیکروسکوپ مورد مطالعه قرار گرفت. از تمام نمونه ها عکس و اسلاید تهیه شد.

نتایج

لبه پلک بالا حاوی تعداد زیادی مژه است که در بالای آنها موهای بلندی به تعداد کمتر در گوشه داخلی چشم دیده می شود. مژه های پلک پایین کوتاهتر و کمتر می باشد و زیر مژه های پلک پایین موهای بلند به تعداد زیادتر در مقایسه با پلک بالا دیده می شود (تصویر ۱). در شتر نیز مانند اکثر دامها حرکت پلک بالا بیشتر است. رنگ عنبیه در نمونه های مورد مطالعه قهوه ای تیره بود. بافت اطراف چشم و ماهیچه حلقوی دور چشم شتر رشد خوبی نموده است و غده اشکی در موقعیت پشتی- جانبی کره چشم همراه با توده چربی دیده می شود و توسط پوششی از بافت پیوندی از دیواره کره چشم و ماهیچه ها جدا و به طور کامل احاطه شده است. توده های چربی اطراف چشم در موقعیت شکمی و شکمی داخلی و پشتی داخلی کره چشم دیده می شوند. ماهیچه های مخطط چشم شتر یک کوهانه مانند سایر نشخوار کنندگان

است. این ماهیچه ها توسط نیامی از بافتهای اطراف جدا می شوند. ماهیچه مستقیم پشتی، به صورت نوار ماهیچه ای نازکی است و به غلاف نیامی زیر غده اشکی متصل می شود. ماهیچه های مورب پشتی و شکمی توسط غلافهای مستقلی از سایر ماهیچه ها جدا شده اند. در طرفین کره چشم نیز ماهیچه های مستقیم خارجی و داخلی وجود دارند. عمیقترین ماهیچه همراه چشم، ماهیچه عقب برنده چشم است.

پلک سوم در موقعیت داخلی کره چشم قرار می گیرد (تصاویر ۲ و ۳). در محل اتصال بافت ملتحمه پلکی با پلک سوم موهای ظریفی وجود دارد. بخش جلویی پلک سوم پهن بوده و سطح پلکی آن تحدب دارد. در نزدیکی لبه آزاد پلک سوم یک نوار سیاه رنگ به اندازه دو تا سه میلی متر دیده می شود که تا حدودی به سطح چشمی قسمت جلویی پلک سوم که دارای تقعر است نیز کشیده شده ولی میزان آن کمتر است. اسکلت پلک سوم غضروفی است و در قسمت عقب پلک سوم توده غده ای شکلی (غدد پلک سوم) دیده می شود (تصویر ۴).

لایه های چشم

۱- صلبیه: بر رسیهای صورت گرفته توسط استریومیکروسکوپ نشان می دهد که سطح داخلی پرده صلبیه کاملاً سفید رنگ بوده و توسط بافت ظریف قهوه ای مایل به سیاه رنگ به لایه ششیمیه وصل می شود. تراکم این لایه ظریف در محل اتصال صلبیه به قرنیه (محدوده قرار گرفتن جسم مژگانی) خیلی بیشتر است. روی لایه مذکور و لابه بالای آن در ناحیه اتصال صلبیه به قرنیه الیاف سفیدرنگی وجود دارد که اتصالات محکمی دارند و دور تا دور محل چسبیدن عدسی قرار می گیرند.

در سطح داخلی حد فاصل اتصال قرنیه و صلبیه شیاری دیده می شود که لبه های عدسی درون این شیار قرار می گیرند و الیاف سفید رنگ در لبه خلفی دور تا دور این شیار وجود دارد.

جدول ۱- میانگین (± خطای استاندارد) و دامنه اندازه گیری قرنیه در چشم راست.

دامنه		میانگین	۶	۵	۴	۳	۲	۱	شماره نمونه
حداقل	حداکثر								فاصله (سانتیمتر)
۲/۷۲	۲/۹۷	۲/۹۲ ± ۰/۰۴	۲/۹۵	۲/۹۷	۲/۹۶	۲/۷۲	۲/۹۶	۲/۸۶	جانبی - داخلی
۱/۸۹	۲/۲۰	۲ ± ۰/۰۴	۲	۱/۹۹	۲/۲۰	۱/۸۹	۱/۹۵	۲	پشتی - شکمی
۰/۱۸۶	۰/۱۶۳	۰/۱۷ ± ۰/۰۵	۰/۱۶۳	۰/۱۸۵	۰/۱۶۵	۰/۱۶۳	۰/۱۸۶	۰/۱۸۶	ضخامت
۰/۱۹۸	۰/۱۷	۰/۱۷۶ ± ۰/۰۵	۰/۱۷	۰/۱۹۵	۰/۱۷	۰/۱۷	۰/۱۸	۰/۱۹۸	

جدول ۲- میانگین (± خطای استاندارد) و دامنه اندازه گیری قرنیه در چشم چپ.

دامنه		میانگین	۶	۵	۴	۳	۲	۱	شماره نمونه
حداقل	حداکثر								فاصله (سانتیمتر)
۲/۸۶	۲/۹۸	۲/۹۳ ± ۰/۰۱	۲/۹۲	۲/۹۶	۲/۹۴	۲/۹۸	۲/۹۶	۲/۸۶	جانبی - داخلی
۱/۹۵	۲/۰۴	۱/۹۵ ± ۰/۰۲	۱/۹۲	۱/۹۵	۲/۰۴	۲/۹۸	۱/۹۵	۲	پشتی - شکمی
۰/۱۶	۰/۱۹	۰/۱۷۱ ± ۰/۰۵	۰/۱۶	۰/۱۸۵	۰/۱۷۶	۰/۱۸۶	۰/۱۸	۰/۱۹	ضخامت
۰/۱۷	۰/۱۹۵	۰/۱۷۸ ± ۰/۰۴	۰/۱۷	۰/۱۸	۰/۱۸۳	۰/۱۸۶	۰/۱۸۶	۰/۱۹۵	

جدول ۳- میانگین (± خطای استاندارد) و دامنه اندازه گیری مردمک در چشم راست.

دامنه		میانگین	۶	۵	۴	۳	۲	۱	شماره نمونه
حداقل	حداکثر								فاصله (سانتیمتر)
۰/۱۹۴	۱/۲۸	۱/۱ ± ۵/۰۵	۱/۰۵	۱/۱۸	۱/۱۷	۱/۲۸	۱/۱۹	۰/۱۹۴	جانبی - داخلی
۱/۴۳	۱/۸۳	۱/۶۱ ± ۰/۰۵	۱/۶۸	۱/۶۴	۱/۵۴	۱/۸۳	۱/۵۴	۱/۴۳	پشتی - شکمی



جدول ۴- میانگین (± خطای استاندارد) و دامنه اندازه گیری مردمک در چشم چپ.

شماره نمونه	فاصله (سانتیمتر)	۱	۲	۳	۴	۵	۶	دامنه	
								میانگین	حداقل
۰/۹۶	۱/۲۷	۱/۳۲	۱/۱۹	۱/۱	۱/۰۹	۱/۱۳ ± ۰/۰۵	۰/۹۶	۱/۳۲	جانبی - داخلی
۱/۵۴	۱/۶۱	۱/۶۳	۱/۵۶	۱/۵۳	۱/۵۹	۰/۵۸ ± ۰/۰۱	۱/۵۳	۱/۶۳	پشتی - شکمی

جدول ۵- میانگین (± خطای استاندارد) و دامنه اندازه گیری عدسی در چشم راست.

شماره نمونه	فاصله (سانتیمتر)	۱	۲	۳	۴	۵	۶	دامنه	
								میانگین	حداقل
۱/۷۶	۱/۷۷	۱/۷۳	۱/۷۳	۱/۷۳	۱/۷۸	۱/۷۸ ± ۰/۱۹	۱/۷۳	۱/۸۲	قطر
۱/۰۳	۱/۱۱	۱/۱۱	۱/۱۴	۱/۱۱	۱/۱	۱/۱ ± ۰/۱۵	۱/۰۳	۱/۱۴	ضخامت*

* در مرکز عدسی

جدول ۶- میانگین (± خطای استاندارد) و دامنه اندازه گیری عدسی در چشم چپ.

شماره نمونه	فاصله (سانتیمتر)	۱	۲	۳	۴	۵	۶	دامنه	
								میانگین	حداقل
۱/۷۸	۱/۷۲	۱/۷۲	۱/۷۷	۱/۷۶	۱/۸۰	۱/۷۹ ± ۰/۰۱	۱/۷۲	۱/۸۲	قطر
۱/۰۶	۱/۱۳	۱/۱۳	۱/۱۳	۱/۱۳	۱/۱۰	۱/۱ ± ۰/۰۱	۱/۰۶	۱/۱۳	ضخامت

شکمی مردمک کاهش پیدا کند. سوراخ مردمک که توسط عنبیه ساخته می شود بیضی شکل بوده و قطب داخلی آن پهنتر از قطب جانبی آن است (تصاویر ۶ و ۷).

۵- قرنیه: قرنیه در چشم شتر بیضی شکل و شفاف بوده و قطب پهن آن موقعیت داخلی دارد. در بررسی استریومیکروسکوپی نشان داده شده است که سطح داخلی قرنیه دارای یک لایه پوششی است که مشابه آن در سطح خارجی قرنیه وجود ندارد (تصاویر ۲ و ۶).

۶- عدسی: در بررسی استریومیکروسکوپی عدسی مشخص شد که سطح خارجی آن دارای شیارها و برآمدگیهای ریزی بوده و ظاهراً نظم خاصی ندارند. تحدب دو سمت عدسی نیز یکسان نبوده و میزان تحدب سطح خلفی عدسی بیشتر است. بافت تشکیل دهنده عدسی به صورت لایه لایه است. در برش عرضی این لایه ها به صورت دایره و بیضی حول محور مرکزی عدسی منظم شده اند به طوری که لایه های نزدیک مرکز دایره ای شکل و بتدریج با دور شدن از مرکز لایه ها بیضی شکل می شوند (تصاویر ۳ و ۸). اندازه گیریهای انجام شده در این تحقیق در مورد قرنیه، مردمک و عدسی در جدوال ۱ تا ۶ آورده شده است. این اندازه گیریها نشان داد که میانگین فاصله قطب داخلی تا قطب خارجی قرنیه در چشم راست $2/92 \pm 0/04$ سانتیمتر و در چشم چپ $2/93 \pm 0/01$ سانتیمتر و میانگین قطر پشتی - شکمی قرنیه در چشم راست $0/04 \pm 0/02$ و در چشم چپ $0/02 \pm 0/01$ سانتیمتر است.

همچنین این اندازه گیریها نشان داد که ضخامت قرنیه در بخشهای محیطی (حاشیه ای) چشم راست $0/05 \pm 0/07$ و در چشم چپ $0/05 \pm 0/071$ میلیمتر و میانگین ضخامت مرکز قرنیه در چشم راست $0/05 \pm 0/076$ و در چشم چپ $0/04 \pm 0/078$ میلیمتر است.

میانگین قطر پشتی - شکمی مردمک در چشم راست $0/05 \pm 0/11$ و در چشم چپ $0/05 \pm 0/113$ سانتیمتر و میانگین فاصله قطب داخلی تا قطب خارجی مردمک در چشم راست $0/05 \pm 0/161$ و در چشم چپ $0/05 \pm 0/158$ سانتیمتر است.

میانگین قطر عدسی در چشم راست $0/19 \pm 0/178$ و در چشم چپ

در لبه جلویی این شیار نیز الیاف قهوه ای دیده می شود. در جلوی این الیاف قهوه ای بافت شفاف قرنیه وجود دارد. سطح خارجی صلبیه سفیدرنگ همراه با لکه های تیره و قهوه ای بوده که در برخی از قسمتها متراکم و در برخی نواحی تراکم کمتری دارد (تصویر ۷). لکه های رنگی مذکور از خط استوایی چشم به طرف جلو بیشتر دیده می شوند و بتدریج متراکم تر شده و در حاشیه صلبیه ای - قرنیه ای به صورت یک نوار مشخص هستند که به نام خط لیمبوس خوانده می شود (تصویر ۲).


ضمناً اتصال ماهیچه های مستقیم پشتی و شکمی و مستقیم داخلی و خارجی نیز در محل حاشیه قرنیه ای - صلبیه ای مشاهده می گردد. ۲- مشیمیه: پرده مشیمیه دومین لایه چشم از خارج می باشد (تصویر ۳). این پرده توسط اتصالات سستی به لایه صلبیه وصل می شود. رنگ پرده مشیمیه بخصوص در بخش عقبی با عنبیه کاملاً متفاوت است.

بررسی استریومیکروسکوپی این لایه نشان می دهد که قسمت جلویی آن که در پشت عدسی قرار دارد یعنی جسم مژگانی (تصاویر ۳ و ۵) ضخیمتر بوده و دارای چینها یا زوایدی است که از نظر طول برابر هستند. برخی از این چینها به داخل حفره چشم برآمده اند. برخی دیگر فرورفتگی عمیقتری را می سازند. به نظر می رسد که بین هر سه یا چهار چین برآمده یک چین فرورفته وجود دارد. ولی به طور کلی وضعیت این چینها نظم مشخصی ندارد. سطح داخلی مشیمیه دارای برآمدگیهای کوچک می باشد.

۳- شبکیه: پرده شبکیه که داخلی ترین لایه کره چشم محسوب می شود در سطح داخلی حفره خلفی کره چشم وجود دارد. این پرده که در حقیقت اتساع عصب بینایی می باشد در چشم شتر سفیدرنگ و بسیار ظریف و ناپایدار است (تصاویر ۳ و ۷).

۴- عنبیه: در نمای ماکروسکوپی عنبیه در موقعیت لبه پشتی و شکمی دارای چین خوردگیهایی است. به طوری که چینهای لبه پشتی عنبیه بزرگتر و کاملاً مشخص بوده و تعداد آنها تقریباً هفت چین می باشد. چینهای لبه شکمی عنبیه کوچکتر و به تعداد کمتری است به نظر می رسد که این چینها به گوشه جانبی مردمک نزدیکتر هستند. در محل قرار گرفتن این چینها لبه عنبیه به داخل سوراخ مردمک برآمده است و باعث می شود که قطر پشتی

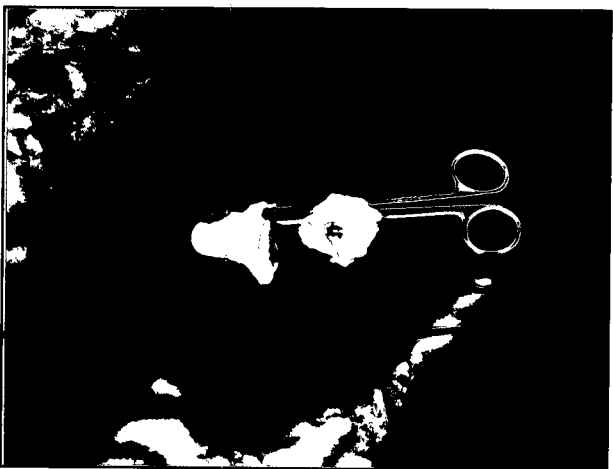





تصویر ۲- تصویر کره چشم از نمای جلو، a- قرنیه، b- لبه آزاد پلک سوم در گوشه داخلی چشم، c- موقعیت پشتی کره چشم، d- موقعیت شکمی کره چشم، e- حاشیه قرنیه ای- صلبیه ای (خط لیمبوس).



تصویر ۱- پلکهای بالا و پایین چشم راست و چپ. نوک فلش موهای حساس در گوشه داخلی چشم را نشان می دهد.



تصویر ۴- تصویر سمت راست: سطح چشمی پلک سوم شتر، تصویر سمت چپ: سطح چشمی پلک سوم گاو.



تصویر ۳- تصویر سمت راست، a- پرده شبکیه، b- پرده مشیمیه، تصویر سمت چپ، c- سطح خلفی عدسی، d- بخش غده ای پلک سوم، e- جسم مژگانی.

توجه به اینکه پلک سوم در گاو تمام سطح قرنیه را پوشش نمی دهد، بلند بودن مژه ها در چشم گاو احتمالاً شاید باعث فعال شدن سریعتر واکنش پلکی قبل از عمل واکنش پلک سوم شده و به این ترتیب با بسته شدن پلکها و سپس فعال شدن مکانیسم پلک سوم، مکانیسم دفاعی در چشم گاو کامل می گردد. به نظر می رسد در چشم شتر برخلاف گاو چون پلک سوم در زمان عمل تمام سطح قرنیه را پوشش می دهد ظاهراً ضرورتی برای دقیق عمل کردن واکنش پلکی قبل از عمل پلک سوم احساس نشده و در نتیجه طول مژه های پلک بالا در شتر کوتاهتر است.

این مطالعه نشان داد که توده های چربی اطراف کره چشم در موقعیت شکمی و شکمی داخلی و پشتی داخلی در مقایسه با گاو زیادتر است و توسط نیامی از ماهیچه عقب برنده چشم جدا شده اند.

مکانیسم عمل پلک سوم به این صورت است که در مواقع لزوم ابتدا ماهیچه عقب برنده چشم منقبض شده و کره چشم را به عقب کشیده و توده چربی در این زمان به جلو حرکت می کند و سپس پلک سوم با فشار توده چربی به جلو حرکت کرده و روی قرنیه را می پوشاند و با انبساط ماهیچه عقب برنده چشم و جلو آمدن کره چشم پلک سوم به عقب حرکت می کند (۷). در چشم شتر چون توده های چربی اطراف چشم زیادتر هستند و در


$1/79 \pm 0/01$ سانتیمتر و میانگین ضخامت مرکز عدسی در چشم راست $1/1 \pm 0/01$ و در چشم چپ $1/1 \pm 0/01$ سانتیمتر است.

بحث


بررسیهای انجام شده روی چشم شتر یک کوهانه نشان داد که پلک بالای چشم دارای تعداد زیادی مژه بلند می باشد و در پلک پایین مژه ها کمتر و کوتاهتر است. موهای بلند (حساس) نیز در بالای گوشه داخلی چشم و در زیر مژه های پلک پایین دیده می شوند. در شتر نیز حرکت پلک بالا همانند اکثر دامها بیشتر است. ابوالعطا و همکاران در سال ۱۹۹۷ بیان کردند که گیرنده های حسی کپسول دار در طول ماهیچه بالا برنده پلک بالا در شتر خیلی زیاد است که می تواند دلیلی بر حرکت بیشتر پلک بالا باشد. علاوه بر این تعداد و طول مژه های پلک بالا نسبت به پلک پایین بیشتر و بلندتر هستند و با حرکت بیشتر پلک بالا مطابقت دارد. در بالای گوشه داخلی چشم موهای بلند و حساس وجود دارند که در مقایسه با گاو بیشتر می باشد و می تواند دلیلی بر عملکرد دقیق پلکهای چشم و پلک سوم در شرایط کویری باشد.

طول مژه های پلک بالا در گاو کمتر و نسبت به شتر بلندتر است با





تصویر ۶ - نوک فلشها چینهای لبه پشتی و شکمی عنبیه را نشان می دهد. a- سطح داخلی قرنیه، b- گوشه داخلی کره چشم، d- گوشه جانبی کره چشم، e- موقعیت پشتی کره چشم، e- موقعیت شکمی کره چشم.




تصویر ۸ - تصویر سمت راست عدسی برش خورده را نشان می دهد، تصویر سمت چپ عدسی کامل که از سطح خلفی با سطح افقی تماس دارد، می باشد.

راهی و همکاران در سال ۱۹۸۰ مبنی بر هالوژنه بودن شبکیه چشم شتر مطابقت دارد. این مطالعه نشان می دهد که قرنیه چشم شتر به شکل بیضی است که برخلاف چشم گاو، قطب داخلی آن پهنتر از قطب خارجی آن می باشد و مردمک نیز از نظر شکل مشابه قرنیه است. لبه های پشتی و شکمی عنبیه نیز چین خورده اند که چنین حالتی در مردمک چشم گاو دیده نمی شود.

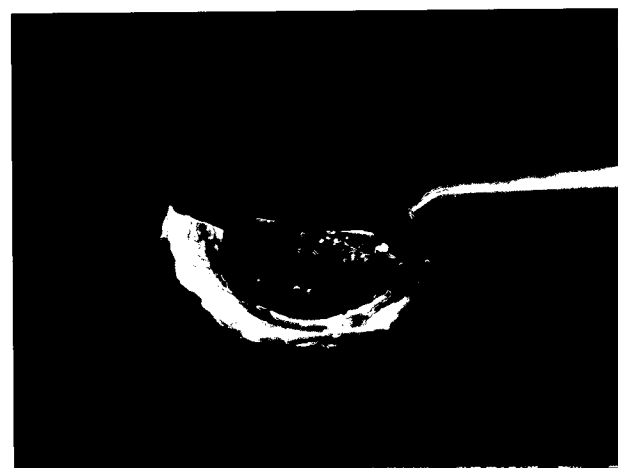تدین در سال ۱۳۶۵ بیان کرد که ضخامت قرنیه از محیط به طرف مرکز قرنیه کاهش می یابد. مطالعه حاضر نشان داد که ضخامت قرنیه از محیط به طرف مرکز افزایش می یابد. این مسئله به طور یقین با وضعیت بینایی شتر و شرایط زندگی کویری شتر می تواند رابطه مستقیمی داشته باشد و باید به طور دقیقتر مورد بررسی قرار گیرد. اندازه گیریهای انجام شده در مورد پارامترهای ذکر شده بین چشم راست و چشم چپ تفاوت محسوسی را نشان نمی دهد.

تشکر و قدردانی

هزینه های مربوط به چاپ این مقاله از محل بودجه قطب علوم پایه پرداخت شده است بدین وسیله از شورای قطب های وزارت علوم تحقیقات و فناوری تشکر و قدردانی می شود.



تصویر ۵ - نوک فلش چینهای لبه شکمی عنبیه را نشان می دهد. a- جسم مژگانی، b- عنبیه.



تصویر ۷ - نیمه شکمی کره چشم، a- صلبیه، b- شبکیه، نوک فلش چینهای لبه شکمی عنبیه را نشان می دهد.

نتیجه فشار وارده به پلک سوم در زمان انقباض عضله عقب برنده چشم بیشتر است و لذا پلک سوم به میزان بیشتری حرکت کرده و تمام سطح قرنیه را پوشش می دهد. با بررسی وضعیت ظاهری پلک سوم در گاو و شتر مشخص شد که بخش غده ای پلک سوم در چشم شتر برخلاف چشم گاو توسط غضروف احاطه می شود و همین امر می تواند حرکت پلک سوم را تسهیل کرده و یکی از دلایلی باشد که پلک سوم در چشم شتر سطح بیشتری از قرنیه را پوشش می دهد.

ابوالمجد در سال ۱۹۹۲ بیان کرد که سلولهای مایوایی تلیالی که دارای عناصر انقباضی می باشد به همراه پایانه های عصبی در غده هارد (غده مربوط به پلک سوم) تکامل خوبی پیدا کرده و نقش مؤثر در ترشح و انتقال مایع ترشچی غده به سطح چشمی پلک سوم دارند. پلک سوم در شتر با توجه به زندگی کویری شتر نسبت به سایر دامها فعالیت بیشتری دارد و در نتیجه ضرورت دارد که ترشحات غده هارد افزایش داشته باشد که با یافته های ابوالمجد مطابقت دارد.

این بررسی نشان می دهد که لایه درخشنده قوس و قزح موجود در بالای نقطه ورود عصب بینایی که در چشم گاو و برخی دیگر از حیوانات وجود دارد (۱) در چشم شتر دیده نمی شود.

این مطالعه نشان داد که پرده شبکیه نیز سفیدرنگ است و با یافته های

References

۱. تدین، ا. (۱۳۶۵): تشریح مقایسه ای کره چشم در شتر یک کوهانه. پایان نامه برای دریافت درجه دکتری عمومی دامپزشکی شماره ۱۵۹۵. دانشکده دامپزشکی تهران.
2. Abubl-atta, A Desantis, M. and Wong, A. (1997): Encapsulated sensory receptors within intraorbital skeletal muscle of a camel. *Anatomical Record*. 247, 2: 189-198.
3. Abuel-majed, A. (1997): Ultrastructural observation on myoepithelial cells near terminals in the camel Harderian gland. *Anat. Histol. Embryol*. 185, 5: 501-507.
4. Adogwa, A.O. (1999): The oculomotor and trochlar nuclear in the one-humped camel. *Kaibogaka-zaffhi*, 74, 2: 175-182.
5. Awkati, A., and AL- Bagdadi, E. (1971): Lacrimal gland of camel (*camelus dromedarius*). *Am. J. Vet. Res.*, 32, 3: 505-510.
6. Getty, R. (1975): *Sisson and Grossman's the Anatomy of the Domestic Animals*. Vol 1. 5th ed, Philadelphia. London. Saunders Company, PP: 1350-1352.
7. Harman, A., Dan, N. G. and Ahmad, A. (2001): The retinal ganglion cell layer and visual acuity of the camel. *Brain Behav. Evol*. 58, 1: 15-27.
8. Hifny, A. and Mifk, N. A. (1977): The Anatomy of the tendon of insertion of the extrin muscle of the eyelash in the buffalo, coward camel. *Anat. Histol. Embriol.*, 4: 339-346.
9. Prince, J.H., Diesem, C.D. and Eglitis, L.R. (1960): *Anatomy and Histology of the eye and orbit in domestic animals*. Spring filed. Illinois, U.S.A, PP: 756-758.
10. Rahi, A.H., Sheikh, H. and Morgan, G. (1980) *Histology of the camel eye*. *Acta. Anat*. 106, 3: 345-350.

