

گزارش یک مورد ناباروری مادیان به دلیل ابتلای تخمدان به تومور سلولهای گرانولوزا

دکتر فرامرز قراگوزلو^۱ دکتر داود شریفی^۱ دکتر سید مهدی قمصری^۱ دکتر فرهنگ ساسانی^۲ دکتر ایرج نوروزیان^۱

مجله دانشکده دامپزشکی دانشگاه تهران، دوره ۵۴، شماره ۳، ۶۵-۶۳، (۱۳۷۸)

یافته‌های بالینی و آزمایشگاهی

در تیرماه سال ۱۳۷۶ یک رأس مادیان ۱۱ ساله نژاد الدنبرگ با سابقه عدم آبستنی طی فصول تولید مثلی سالهای ۱۳۷۵ و ۱۳۷۶ جهت بررسی و تشخیص علت ناباروری به بخش مامایی و بیماریهای تولید مثل دام درمانگاه شماره یک دانشکده دامپزشکی دانشگاه تهران ارجاع گردید. در سوابق تولیدمثلی مادیان مذکور در سال ۱۳۷۲ نیز ناباروری گزارش شده بود که بر مبنای آزمایشهای به عمل آمده و اخذ بیوپسی رحمی، آندومتریت درجه IIb تشخیص داده شده که درمانهای انجام شده و ایجاد استروس و جفتگیری طبیعی منجر به آبستنی و زایمان شده بود. در سال ۱۳۷۴ نیز مادیان مذکور با جفتگیری طبیعی آبستن شده و زایمان نموده بود. ولی جفتگیریهای بعدی در فصول تولیدمثلی سالهای ۱۳۷۵ و ۱۳۷۶ منجر به آبستنی نشده بود.

معاینات بالینی: در معاینات بالینی به عمل آمده از مادیان مذکور وضعیت عمومی طبیعی بود و رفتاری بسیار آرام داشت. در آزمایش رکتال تخمدان چپ بزرگتر از حد طبیعی و با قطری حدود ۱۵ سانتی‌متر ملامسه گردید. قطر و قوام رحم طبیعی بوده و تخمدان راست نیز طبیعی و به ابعاد تقریبی ۴ × ۶ سانتی‌متر ملامسه گردید. گردن رحم نیز تا حدودی شل و وارفته بود. در آزمایش واژینال سرویکس به اندازه ۲ سانتی‌متر باز بود.

معاینات سونوگرافیک: در معاینه سونوگرافیک که با استفاده از سونوگراف مدل Pie Medical 200 و با ترانسدیوسر رکتال 5MHz انجام شد، تخمدان چپ به صورت حجره حجره و بسیار بزرگتر از حد طبیعی مشاهده گردید که داخل حجره‌ها آن اکوئیک و مملو از مایعات بود. ظاهر حجره حجره این تخمدان شباهت بسیار زیادی به تومور سلولهای گرانولوزا داشت (تصویر ۱). تخمدان راست در سونوگرافی کاملاً طبیعی ولی تخمدان چپ با ظاهری حجره حجره نشان دهنده تومور سلولهای گرانولوزا بود. در سونوگرافی از شاخهای رحم یک کیست اندومتریال به قطر تقریبی یک سانتی‌متر در شاخ راست قابل مشاهده بود ولی شاخ چپ رحم کاملاً طبیعی به نظر می‌رسید (تصویر ۲).

نمونه‌گیری از رحم: بعد از شستشوی کامل ناحیه پرینه و فرج مادیان با آب و بتادین اسکراب و خشک کردن ناحیه، با استفاده از دستکش استریل و سواب دارای روکش محافظ (Double guarded swab) نمونه‌ای از اندومتریوم جهت کشت هوازی و بی‌هوازی تهیه و به آزمایشگاه ارسال گردید.

اقدامات جراحی: با توجه به حضور تومور و ناباروی ناشی از آن، چون درمان دارویی خاصی برای چنین مواردی متصور نیست، اواریکتومی تخمدان چپ انجام شد و تخمدان بعد از بیحسی موضعی به طور کامل از ناحیه تهیگاه سمت چپ خارج گردید (تصویر ۳). تخمدان مزبور به طور کامل در فرمالین ۱۰ درصد قرار داده شده و جهت انجام آزمایشهای هیستوپاتولوژیک به بخش پاتولوژی دانشکده دامپزشکی ارسال گردید.

یک رأس مادیان از نژاد الدنبرگ برای بررسی و تشخیص علت ناباروری به بیمارستان شماره یک دانشکده دامپزشکی دانشگاه تهران ارجاع گردید. در معاینات بالینی و سونوگرافی تشخیص اولیه تومور تخمدان داده شد و نمونه سواب رحمی جهت کشت نیز اخذ گردید. در تفسیر یافته‌های بالینی با توجه به حجره حجره بودن توده تخمدانی، بزرگی بیش از حد طبیعی تخمدان چپ و ناباروری مادیان، تومور سلولهای گرانولوزا تشخیص داده شد. درمان جراحی و برداشت یک طرفی تخمدان چپ انجام گرفت و تومور سلولهای گرانولوزا از نظر هیستوپاتولوژیکی تایید گردید. این اولین گزارش تومور سلولهای گرانولوزا در مادیان در ایران است.

واژه‌های کلیدی: مادیان، تخمدان، تومور سلولهای گرانولوزا، ناباروری

اصولاً نئوپلازی‌های تخمدانی در مادیانها نادر هستند، اگر چه انواع مختلفی از تومورهای دستگاه تناسلی تا کنون گزارش شده‌اند (۳ و ۲ و ۱). تومورهای تخمدانی در مادیان در مقایسه با سایر گونه‌های دامهای اهلی فراوانتر است و میزان وقوع آن ۵/۶ درصد تمام موارد تومور را تشکیل می‌دهد (۴). در بین تومورهای گزارش شده متداولترین نوع تومور تخمدانی در مادیان تومور سلولهای گرانولوزا است (۱). این تومور از بافت استرومای طناب جنسی در تخمدان منشاء می‌گیرد و معمولاً از نظر تولید هورمون فعال است و مقادیر مختلفی از استروئیدها را تولید می‌کند که باعث تغییرات رفتاری و بر هم زدن نظم سیکلهای استروس مادیان می‌شود (۱). مادیانهای مبتلا ممکن است علائم نمفومانی (Nymphomania)، آنستروس یا خشنونت و حالت تهاجمی به همراه علائم نرینگی شامل بزرگ شدن کلیتوریس و حالت ظاهری شبه نریان را نشان دهند (۴). بالا بودن عیار سرمی تستوسترون رادر بروز علائم نرینگی دخیل می‌دانند (۲).

به نظر نمی‌رسد نژاد و سن در میزان بروز این عارضه نقش داشته باشند (۱). به طوری که عارضه در مادیانهای ۲ تا ۲۰ ساله گزارش شده است (۳).

اندازه و رشد بیش از حد تخمدان (معمولاً قطر آن به بیش از ۱۰ سانتی‌متر می‌رسد) می‌تواند راهنمای خوبی برای مشکوک شدن به وجود تومور باشد و معمولاً تخمدان طرف مقابل کوچک و غیر فعال است (۱).

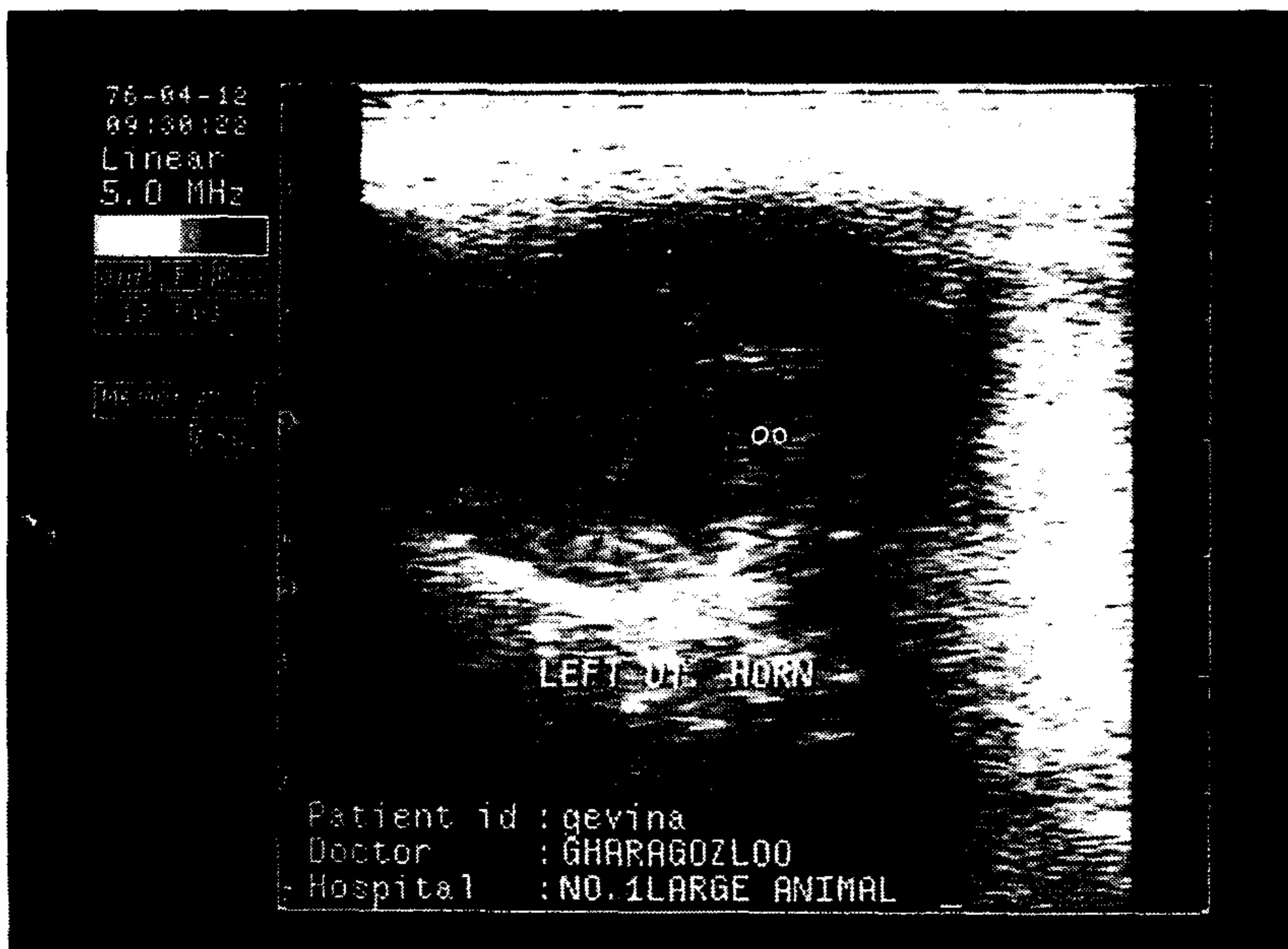
برای تشخیص، سونوگرافی راهگشا است (۱ و ۲). یافته‌های سونوگرافی یا نشان دهنده یک بافت متحدالشکل و متراکم است یا تخمدان مبتلا به صورت پلی کیستیک (لانه زنبوری) دیده می‌شود (۱ و ۲). قطر تخمدان مبتلا ممکن است از ۷ تا ۴۰ سانتی‌متر باشد و به شکل کروی درآید به طوری که گودی تخمک‌گذاری (Ovulation Fossa) قابل لمس نخواهد بود.

با توجه به اینکه این تومور از نوع خوش خیم است و احتمال متاستاز به سایر بافتها و اندامهای بدن وجود ندارد بهترین شیوه درمان، برداشت تخمدان مبتلا به روش جراحی است (۱، ۲ و ۳).

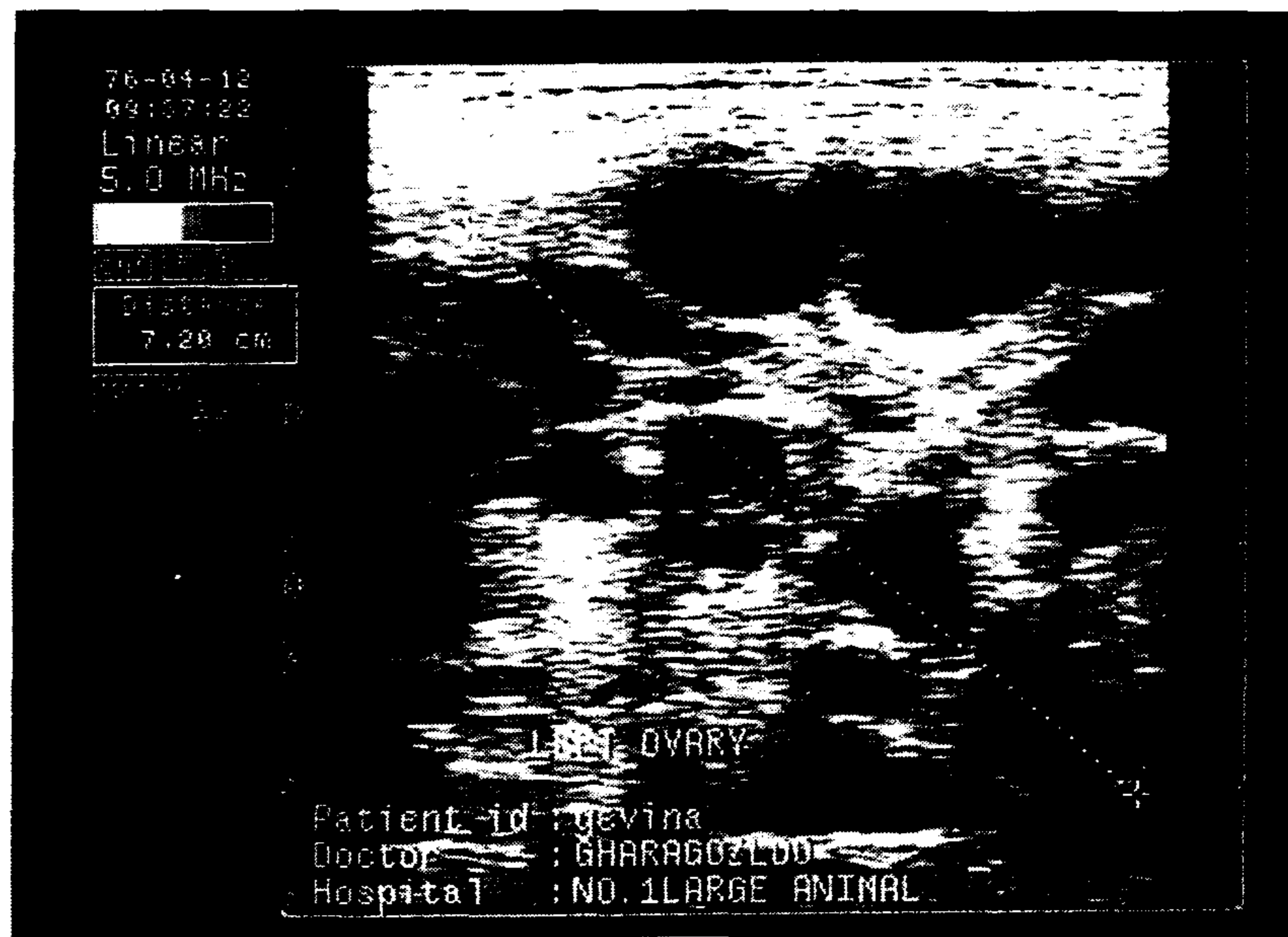
۱) گروه آموزشی علوم درمانگاهی دانشکده دامپزشکی دانشگاه تهران، تهران - ایران.

۲) گروه آموزشی پاتولوژی دانشکده دامپزشکی دانشگاه تهران، تهران - ایران.






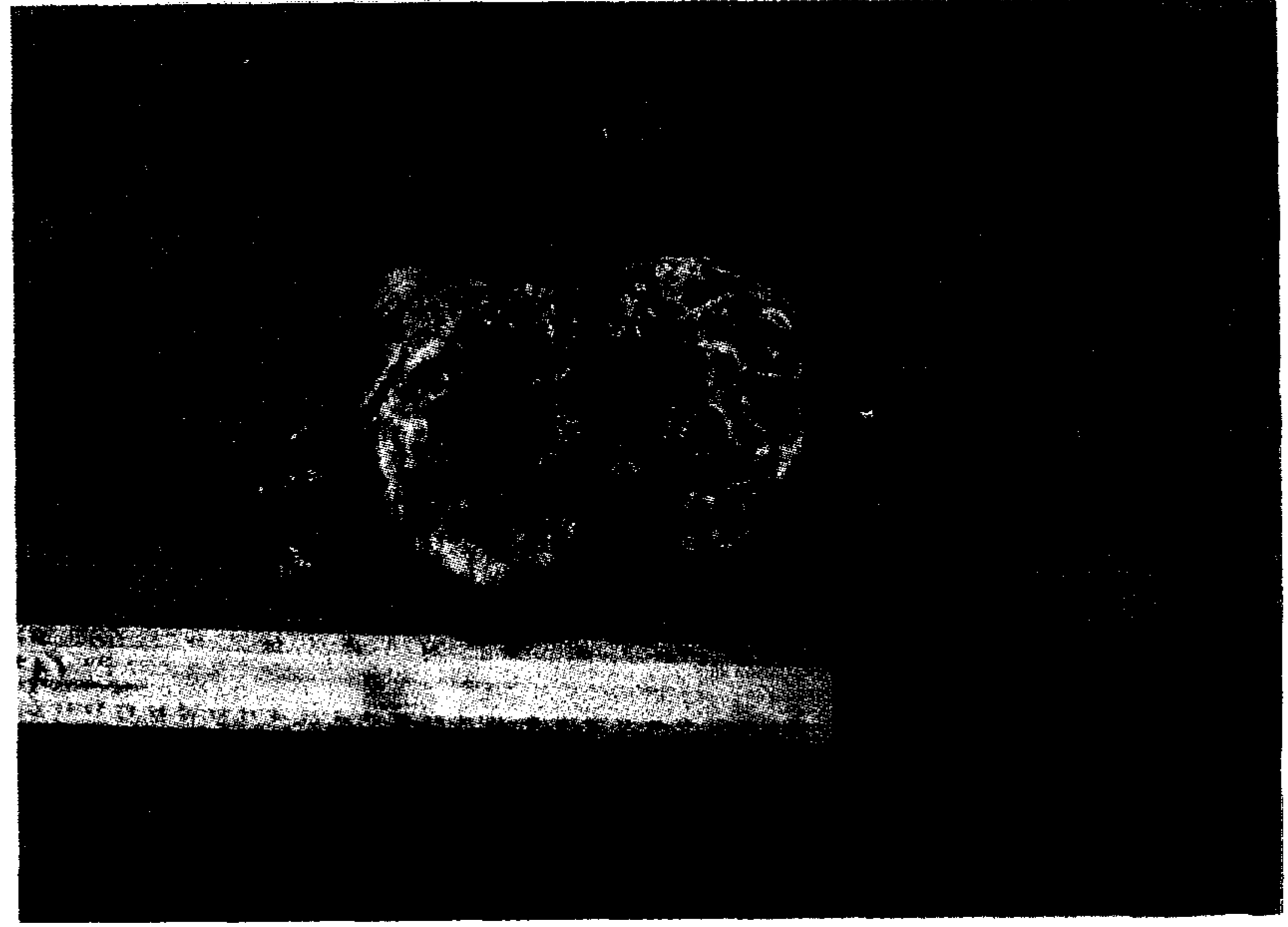
تصویر ۲ - وضعیت سونوگرافیک شاخ رحم



تصویر ۱ - تخمدان چپ با ظاهری حجره حجره نشان دهنده تومور سلولهای گرانولوزا.



تصویر ۴ - مقطع هیستوپاتولوژی تخمدان مبتلا (رنگ آمیزی H&E (200x)).



تصویر ۳ - تخمدان چپ بعد از عمل اواریکتومی.

Strep. hemolytic جدا گردید. با توجه به سابقه دام و تشخیص عفونت رحمی توسط دامپزشک، اینکه آیا ارتباطی بین باکتریهای جدا شده بروز تومور (به شکل ثانویه) وجود دارد جای سوال است.

با برداشت یک طرفی تخمدان مبتلا، اکثر مادیان ها طی ۲ تا ۱۶ هفته بعد از عمل فعالیت تولید مثلی خود را شروع خواهند کرد که البته امکان این که برقراری سیکل های استروس به فصل تولید مثلی بعدی موکول شود زیاد است (۴). در مورد مادیان مذکور بعد از عمل اواریکتومی به دلیل اینکه مصادف با اواخر فصل تولید مثلی بود، سیکل های استروس برقرار نشد و مشاهده چگونگی برقراری سیکل ها به فصل تولید مثلی بعدی موکول شد. این اولین گزارش وقوع تومور سلولهای گرانولوزا در مادیان در ایران است.

References

1. Arthur. G.H., Noakes. D.E., Pearson H., Parkinson. T.J. Veterinary Reproduction and Obstetrics. W.B Saunders Co. Ltd. London. PP: 472-474. (1996).

2. Mair. T., Love . S., Schumacher. J., Watson E. Equine Medicine, Surgery and Reproduction, W.B. Saunders Co. Ltd. London PP: 281-282, (1998).

نتایج

در بررسی هیستوپاتولوژیک از نمونه تخمدان، کیست های متعدد که در داخل آسینی آنها از یک ردیف سلول ساده پوشیده شده بود [۱] به صورت توپر یا کیستیک مشاهده شد. در اطراف آسینی ها ردیف هایی از سلولها به شکل موازی یا نردبانی قرار گرفته بود [۲] (تصویر ۴). این شواهد تأیید کننده وجود تومور سلولهای گرانولوزا هستند.

بحث

در کشت از سواب رحمی دو نوع میکروب Strep. Zooepidemicus و β



- 3 . Mc Entee K. Reproductive Pathology of Domestic Mammals. Academic Press Inc. New York, PP: 79- 83, (1990).
- 4 . Mc Kinnon A.O. Vass J.L. Equine Reproduction Lea Febiger Philadelphia, PP: 297- 298, (1993).
- 5 . Sertich P.L. Current Therapy in Equine Medicine 3rd. Ed: Edward Robinson W.B. Saunders Co. Mexico P: 640, (1992).

Infertility in a mare due to ovarian granulosa cell tumor (A case report)

**Gharagozloo, F.¹, Sharifi, S.¹, Ghamsari S.M.¹,
Sassani, F.¹, Nowrouzian, I.¹.**

¹*Department of Clinical Sciences, Faculty of Veterinary Medicine, Tehran University, Tehran - Iran.* ²*Department of Pathology, Faculty of Veterinary Medicine, Tehran University, Tehran - Iran.*

An Oldenberg mare with infertility was referred to Faculty of Veterinary Medicine Teaching Hospital. Clinical and sonographic examinations, and uterine swab was performed. Evaluation of clinical findings revealed ovarian granulosa tumor and confirmed histopathologically after ovariectomy via flank. This is the first report of ovarian granulosa cell tumor in the mare in Iran.

Key words: Infertility, Mare , Ovary, Granulosa cell tumor.

