# مطالعهٔ مقایسه‌ای بافت‌شناسی تخمدان مرغ محلی (بومی آذربایجان غربی) و مرغ نژاد لگهورن سفید

دکتر شاهپور حسن‌زاده[1] دکتر عابدین شعبانزاده[2]

مجله دانشکده دامپزشکی دانشگاه تهران، دوره ۵۴، شماره ۳ ، ۹۲ ـ ۸۵، (۱۳۷۸)

**به منظور بررسی مقایسه‌ای هیستولوژی و هیستومورفومتری تخمدان مرغهای محلی (آذربایجان غربی) و مرغهای نژاد لگهورن (گونه تخمگذار)، از هر یک از گروههای مورد مطالعه ۵ قطعه پولت (۵ ـ ۴ ماهگی) و ۵ قطعه مرغ بالغ تخمگذار (۱۸ - ۶ ماهگی)، ۵ قطعه مرغ پیر (بالاتر از ۱۹ ماهگی) انتخاب شدند. بررسی وزن تخمدانها نشان داد که فقط در مرغهای پیر محلی و مرغهای پیر نژاد لگهورن اختلاف بسیار معنی‌دار (P <۰/۰۰۱) بوده، ولی در بقیه گروهها یعنی در پولتها و تخمگذارها اختلاف معنی دار نمی‌باشد. میانگین فراوانی فولیکولهای سالم در پولتهای محلی و لگهورن دارای اختلاف معنی‌دار نبود، در حالی که میانگین فراوانی فولیکولهای سالم در مرغهای تخمگذار محلی و مرغهای تخمگذار لگهورن دارای اختلاف بسیار معنی‌دار (P< ۰/۰۰۱) بود. همین طور در مرغهای پیر محلی و مرغهای پیر لگهورن این اختلاف معنی‌دار (P< ۰/۰۵) بود. فراوانی فولیکولهای آترتیک در پولتهای تحت بررسی دارای اختلاف معنی‌دار نبود، در حالی که میانگین فراوانی همین فولیکولها در مرغ تخمگذار محلی و لگهورن دارای اختلاف بسیار معنی‌دار (P< ۰/۰۰۱) بود. پارامترهای مذکور در مرغهای پیر محلی و مرغهای پیر لگهورن نیز دارای اختلاف بسیار معنی‌داری (P< ۰/۰۰۱) بود. در بررسی مقایسه‌ای فراوانی فولیکولهای سالم با اندازه‌های مختلف، در پولتهای محلی و پولتهای لگهورن، مشخص شد که در هیچ کدام از اندازه‌های مذکور اختلاف بین این دو گروه تحت بررسی، معنی‌دار نمی‌باشد. در حالی که در مرغهای تخمگذار محلی و لگهورن در دو اندازه مورد مطالعه اختلاف بسیار معنی دار (P< ۰/۰۰۱) بود. یعنی در اندازه‌های کمتر از ۱۰۰ میکرومتر و ۴۰۰ - ۱۰۱ میکرومتر فراوانی فولیکولهای سالم در مرغهای تخمگذار لگهورن بیشتر از مرغهای تخمگذار محلی بود. ولی برعکس در این دو گروه مورد بررسی، فراوانی فولیکولهای سالم با اندازه ۴۰۰۰ - ۴۰۱ میکرومتر و بالاتر دارای اختلاف معنی‌دار نبودند. در مطالعه مقایسه‌ای فراوانی فولیکولهای آترتیک کوچکتر از ۱۰۰ میکرومتر در پولتهای محلی و پولتهای لگهورن اختلاف معنی‌دار نبود، در حالی که فراوانی فولیکولهای آترتیک با اندازه‌های ۴۰۰ - ۱۰۱ میکرومتر و ۴۰۰۰ - ۴۰۱ میکرومتر و بالاتر در این گروه‌تحت بررسی اختلاف بسیار معنی‌داری (P< ۰/۰۱) را نشان دادند و آترزی در پولتهای محلی نسبت به پولتهای نژاد لگهورن بیشتر بود. در بررسی مقایسه‌ای فراوانی فولیکولهای آترتیک در مرغهای تخمگذار محلی و تخمگذار نژاد لگهورن مشخص شد که در هر سه اندازه مورد مطالعه (۱۰۰ میکرومتر، ۴۰۰ - ۱۰۱ میکرومتر، ۴۰۰۰ - ۴۰۱ میکرومتر و بالاتر)، اختلاف آماری بسیار معنی‌دار (P< ۰/۰۰۱) می‌باشد. بنابراین در این گروه مورد بررسی آترزی فولیکولی در مرغهای محلی نسبت به مرغهای تخمگذار نژاد لگهورن بسیار بالاتر است. وضعیت مذکور همچنین در مرغهای پیر محلی و پیر لگهورن نیز صادق بود. نتیجه‌گیری نهایی ما از مطالعه مذکور این است که آترزی فولیکولی در هر سه گروه سنی در مرغهای محلی نسبت به مرغهای نژاد لگهورن زیادتر می‌باشد و این امر می‌تواند یکی از مهمترین عوامل پایین آورنده سطح تولید تخم مرغ در مرغهای محلی تحت مطالعه باشد.**

**واژه‌های کلیدی:** مرغ محلی آذربایجان غربی، مرغ نژاد لگهورن سفید، تخمدان، فولیکول، آترزی

تاکنون بیش از ۶۰۰گونه پرنده در جهان شناسایی شده است و از میان این پرندگان مرغ خانگی از زمانهای بسیار قدیم اهلی شده و انسان برای اهداف مختلف مثل تولید گوشت، تخم مرغ، پر و غیره به نگهداری و پرورش آن همت گماشته است. رشد روزافزون جمعیت، بشر را واداشت تا با انتخاب نژاد اصلح مرغ زمینه دستیابی به تولید بیشتر را فراهم آورد. امروزه افزایش تقاضا برای گوشت و تخم مرغ موجب شده است که صنعت مرغداری رشد روزافزون نموده و سرمایه‌گذاریهای عظیمی را به خود اختصاص دهد. در کشور ایران، طبق آمار رسمی صنعت مرغداری از رشد زیادی برخوردار بوده و سرمایه ملی عظیمی را به خود اختصاص داده است. صنعت مرغداری چنان سازمان یابی شده است که وابستگی شدیدی به نژادهای با توانایی تولید بالا دارد و شاید عوامل اقتصادی ایجاب کرده است که خصوصیات و صفات چنین نژادهایی به طور وسیع مورد مطالعه قرار گیرد. لذا می‌توان گفت که مطالعات و تحقیقات در زمینه طیور در سرتاسر دنیا به نژادهای اصلح معطوف گشته است و در این خصوص نژادهای بومی به دلیل میزان تولید پایین مطالعه نشده و یا کمتر بررسی شده‌اند، غافل از اینکه مطالعه و تحقیق در مورد نژادهای با تولید پایین می‌تواند به کشف حقایقی منجر گردد که به عنوان رهیافتی برای رسیدن به اصلح‌ترین نژادها مد نظر قرار گیرد. در حال حاضر در کشور ما در بیشتر منازل روستایی مرغان محلی زیادی نگهداری می‌گردد و دامداران و کشاورزان از این منبع اقتصادی علی‌رغم تولید اندک برای امرار معاش استفاده می‌کنند. لذا پیشنهاد شیوه‌ای برای بالا بردن سطح تولید گوشت و تخم مرغ امری بس ارزنده و مفید خواهد بود. از آنجائی که اعضای تولید مثلی مرغ ماده به عنوان یک عضو تولیدی اهمیت اقتصادی ویژه‌ای دارد و از طرفی اطلاعات پایه‌ای در زمینه بافت‌شناسی اعضای تولید مثل مرغ محلی وجود ندارد، تصمیم بر مطالعه بافت‌شناسی مقایسه‌ای تخمدان مرغ محلی و مرغ نژاد لگهورن گرفته شد.

تخمدان چپ در مرغ خیلی زودتر از تخمدان راست رشد یافته و طویل می‌گردد. حتی قبل از تمایز یافتن گنادها و در طی رشد جنینی، گناد چپ بزرگتر از گناد راست بوده و سلولهای جنسی آن خیلی بیشتر می‌باشد. تخمدان چپ قسمت پشتی میانی سلوم را اشغال کرده و در تماس وسیع با بخش قدامی کلیه چپ بوده و قسمتی از بخش قدامی کلیه راست را نیز می‌پوشاند. در قسمت قدامی با بخش خلفی شش چپ ارتباط نزدیک داشته و در قسمت شکمی به وسیله کیسه هوایی شکمی چپ پوشیده شده است. در قسمت پشتی در تماس با آئورت و ورید میانخالی خلفی می‌باشد. ارتباط آن با غده آدرنال چپ خیلی تنگاتنگ است. به طوری که غده مذکور در سطح پشتی مقداری وارد تخمدان شده است (۱۳، ۷، ۵). در تخمدان مرغی که در سنین تخمگذاری است در حدود چهار تا پنج فولیکول خیلی بزرگ وجود دارد که قطر آن به ۴۰میلی‌متر نیز می‌رسد. بزرگترین و رشدیافته‌ترین آنها را F1 و کمی کوچکتر از آن را F2 و به

۱) گروه آموزشی علوم پایه دانشکده دامپزشکی دانشگاه ارومیه، ارومیه - ایران.
۲) دانش آموخته دانشکده دامپزشکی دانشگاه ارومیه ، ارومیه - ایران.

همین ترتیب تا F5 نامگذاری می‌گردد. این حالت را نظم یا تسلسل در رشد فولیکولی (Follicular hierarchy) می‌گویند. هر کدام از این فولیکولها نسبت به فولیکول قبل یا بعد از خود در رده‌بندی، تفاوتی به اندازه یک روز رشد کردن دارد. سپس فولیکولهای زرد کوچک (Small Yellow Follicle - SYF) که وارد مرحله متوسط رشد و ذخیره زرده‌ای گشته‌اند و بعد از آن فولیکولهای سفید کوچک (Small White Follicle - SWF) که هنوز هیچ زرده‌ای در آنها ذخیره نشده است وجود دارند. علاوه بر این برروی تخمدان بقایای دیواره فولیکول پس از تخمکگذاری (Post Ovulatory Follicle - POF) نیز دیده می‌شود. مجموعاً حدود ۲۵۰۰ اووسیت به وسیله چشم غیر مسلح در روی تخمدان مشاهده می‌گردد. هزاران فولیکول خیلی کوچک در عمق تخمدان باقی می‌مانند که به وسیله میکروسکوپ یا لوپ تشریح قابل مشاهده بوده و تعداد آنها مجموعاً به ۱۲۰۰۰ عدد می‌رسد (۱۳).

هر اووسیت اولیه به طور اختصاصی در قالب یک فولیکول قرار می‌گیرد. در پرندگان دیواره فولیکول معمولاً شامل دو لایه تک و یک طبقه گرانولوزا می‌باشد ولی می‌توان لایه‌های مذکور را توسعه داد و مجموعاً در ۶ لایه به ترتیب زیر بررسی کرد:

۱ـ داخلی‌ترین لایه که شامل غشای اووسیت (Oolemma)، منطقه شعاعی (Zona radiata) و غشای پیرامون زرده‌ای (Perivitellin membrane) می‌باشد. ۲ـ طبقه گرانولوزایی (Stratum granulosum) ۳ـ تک داخلی (Theca interna) ۴ـ تک خارجی (Theca externa) ۵ـ پوشش همبندی (Connective tissue coat) ۶ـ پوشش سطحی (Superficial epithelium). غشای دور (پیرامون) زرده‌ای یک مرز نازک بین اووسیت و سلولهای گرانولوزایی اطراف می‌باشد. مطالعه با میکروسکوپ الکترونی نشان داده است که این غشا یک مرز از مواد غیرسلولی بوده که تماماً به وسیله سلولهای گرانولوزایی ترشح می‌گردد. بنابراین، این لایه، غشای ثانویه تخم‌مرغ می‌باشد. شاید بتوان غشای پیرامون زرده‌ای (PVM) پرندگان را مشابه پرده شفاف (Zona Pellucida - ZP) پستانداران دانست، چرا که آن هم معمولاً یکی از تولیدات سلولهای گرانولوزایی است (۱۳ و ۷).

اهداف انجام تحقیق حاضر شامل مطالعه مقایسه‌ای بافت‌شناسی تخمدان در مرغهای محلی و لگهورن سفید، و افزایش اطلاعات بنیادی در زمینه فولیکولهای تخمدانی مرغ، شناسایی الگوی رشد و روند آترزی فولیکولهای تخمدانی و همچنین مقایسه فاکتورهای مذکور در بین این دو گروه از مرغهای تحت مطالعه می‌باشد.

## مواد و روش کار

مرغهای تحت مطالعه شامل مرغ نژاد لگهورن (Leghorn) (گونه تخمگذار) و مرغ محلی (آذربایجان غربی) بود. از هر کدام از گروههای مورد مطالعه ۵ قطعه پولت (۵ ـ ۴ ماهگی)، ۵ قطعه مرغ بالغ تخمگذار (۱۸ - ۶ ماهگی) و ۵ قطعه مرغ پیر (بیشتر از ۱۹ ماهگی) انتخاب شدند، که مجموعاً شامل ۳۰ قطعه (۱۵ قطعه مرغ محلی و ۱۵ قطعه مرغ نژاد لگهورن) شد. مرغهای محلی از روستاهای حومه شهرستان ارومیه تهیه شدند. سن دقیق آنها با پرسش زمان از تخم درآمدن برآورد شد. مرغهای نژاد لگهورن از مراکز صنعتی تهیه شدند. بعد از انتقال مرغها به آزمایشگاه، آنها را ذبح شرعی نموده و بلافاصله تخمدان و سایر اعضای تناسلی آنها را بیرون آورده و وزن دقیق آنها در جداول مخصوصی ثبت شد. سپس با درج مشخصات کامل، نمونه‌ها در فرمالین ۱۰ درصد نمکی برای عمل ثبوت قرار گرفتند. بعد از سپری شدن زمان ثبوت بافتی تخمدانها برای بررسی فولیکولهای قابل دید به وسیله میکروسکوپ تشریح (لوپ) شمارش شدند. قابل ذکر اینکه در این مرحله عکس برداری از نمونه‌ها به عمل آمد. سپس عمل نمونه برداری برای تهیه مقاطع میکروسکوپی انجام گردید. پس از انجام عمل پاساژ بافتی و قالب‌گیری، عمل برش به صورت نیمه سریال صورت گرفته و سپس رنگ‌آمیزی بافتی با روش هماتوکسیلین - ائوزین (H & E) انجام شد. لامها در دو مرحله مورد مطالعه قرار گرفتند. در مرحله اول مطالعه مقایسه‌ای بافت‌شناسی گروهها و در مرحله دوم مطالعه فولیکولها انجام شد. بررسی میکروسکوپی تمام ساختمانها به طور مقایسه‌ای انجام گرفت. در مطالعه فولیکولهای تخمدانی، فراوانی فولیکولهای موجود، فراوانی فولیکولهای سالم، فراوانی فولیکولهای آترتیک، فراوانی فولیکولهای سالم در اندازه‌های مختلف (در اندازه کمتر از ۱۰۰ میکرومتر، ۴۰۰ - ۱۰۱ میکرومتر، ۴۰۰۰ - ۴۰۱ میکرومتر و بیشتر از آن) و همچنین فراوانی فولیکولهای آترتیک هم به ترتیب مذکور اندازه‌گیری شده و در جداول مخصوصی قرار گرفتند. نتایج بافت‌شناسی مقایسه‌ای در تمام گروهها و همچنین فولیکولها در بخش نتایج به تفصیل آمده است. در ضمن روشهای آماری بکار برده شده شامل محاسبه میانگین و خطای استاندارد (Standard error) و آزمون T (Student's "t" test) بود.

## نتایج

در بررسی ماکروسکوپی تخمدانهای پولتها، انبوهی از فولیکولهای در حال رشد از نوع SWF (فولیکولهای کوچک سفید رنگ) با اندازه‌های مختلف مشاهده گردید (تصویر ۲). در بررسی میکروسکوپی همین تخمدانها انواع فولیکولها در مراحل مختلف رشد و همچنین در مراحل مختلف آترزی دیده شدند (تصویر ۳). همچنین علایم آترزی فولیکولی در لایه‌های تک و گرانولوزای اووسیت مشاهده گردید (تصویر ۴). لازم به ذکر است که آترزی فولیکولی در تمامی انواع فولیکولی مشاهده شد. در مطالعه ماکروسکوپی تخمدانهای مرغهای تخمگذار نژاد لگهورن و همچنین مرغهای تخمگذار محلی، انواع مختلف فولیکولهای در حال رشد از قبیل (SWF) (فولیکولهای کوچک سفید رنگ)، SYF (فولیکولهای کوچک زرد رنگ) و فولیکولهای بزرگ به ترتیب تسلسل از بزرگ به کوچک یعنی F1, F2, F3, F4 و F5 و همچنین بقایای فولیکولهای پس از تخمک‌گذاری (POF) مشاهده شد (تصویر ۱).

در مطالعه وزن تخمدانهای مرغهای تحت بررسی مشخص گردید که میانگین وزن تخمدان در پولتهای محلی با پولتهای لگهورن و همین‌طور این پارامتر در مرغهای بالغ تخمگذار محلی با مرغهای تخمگذار نژاد لگهورن اختلاف معنی‌داری را ندارند، ولی در خصوص میانگین وزن تخمدان در مرغهای پیر محلی و مرغهای پیر لگهورن اختلاف بسیار معنی‌دار ($P < 0/001$) بود (جدول ۱).

در مطالعه مقایسه‌ای میانگین فراوانی فولیکولهای سالم و آترتیک در پولتهای محلی و لگهورن مشخص شد که هیچ کدام از پارامترهای مذکور در بین آنها دارای اختلاف معنی داری نمی‌باشد، ولی مطالعه پارامترهای مذکور در مرغهای بالغ تخمگذار محلی و نژاد لگهورن نشان داد که اختلاف آنها بسیار معنی دار ($P< 0/001$) و در بین مرغهای پیر محلی و پیر نژاد لگهورن معنی‌دار ($P<0/05$) می‌باشد (جداول ۱ و ۲).

در مطالعه مقایسه‌ای فراوانی فولیکولهای سالم در اندازه‌های مختلف در گروههای مختلف مرغان تحت بررسی مشخص شد که میانگین فراوانی فولیکولهای سالم در اندازه کوچک‌تر از ۱۰۰ میکرومتر، ۴۰۰ - ۱۰۱ میکرومتر و

**تصویر ۱** - تخمدان چپ در مرغ تخمگذار نژاد لگهورن (A)، تخمدان چپ مرغ تخمگذار محلی (B) به انواع فولیکولهای در حال رشد توجه نمائید. , F5 F4, F3, F2, F1 (فولیکولهای بزرگتر یا ترتیب بزرگ به کوچک). SYF (فولیکولهای زرد کوچک)، SWF (فولیکولهای سفید کوچک)، POF (فولیکول پس از تخمک گذاری).

**تصویر ۲** - تخمدان چپ مربوط به پولت محلی. فولیکولهای در حال رشد در اندازه‌های مختلف مشاهده می‌شوند. همگی این فولیکولها از نوع SWF (فولیکول سفید کوچک) می‌باشند.

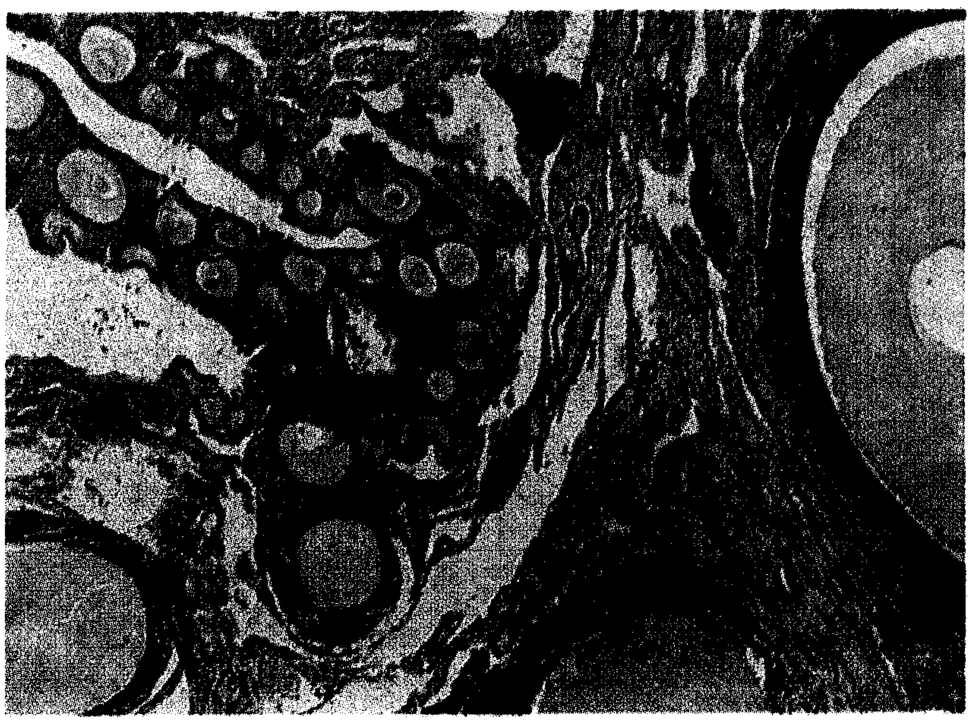

**تصویر ۳** - مقطع میکروسکوپی از تخمدان پولت لگهورن. انواع فولیکولهای در حال رشد در اندازه‌های مختلف مشاهده می‌شوند. (رنگ‌آمیزی H & H درشت نمایی ۶/۳ ×).

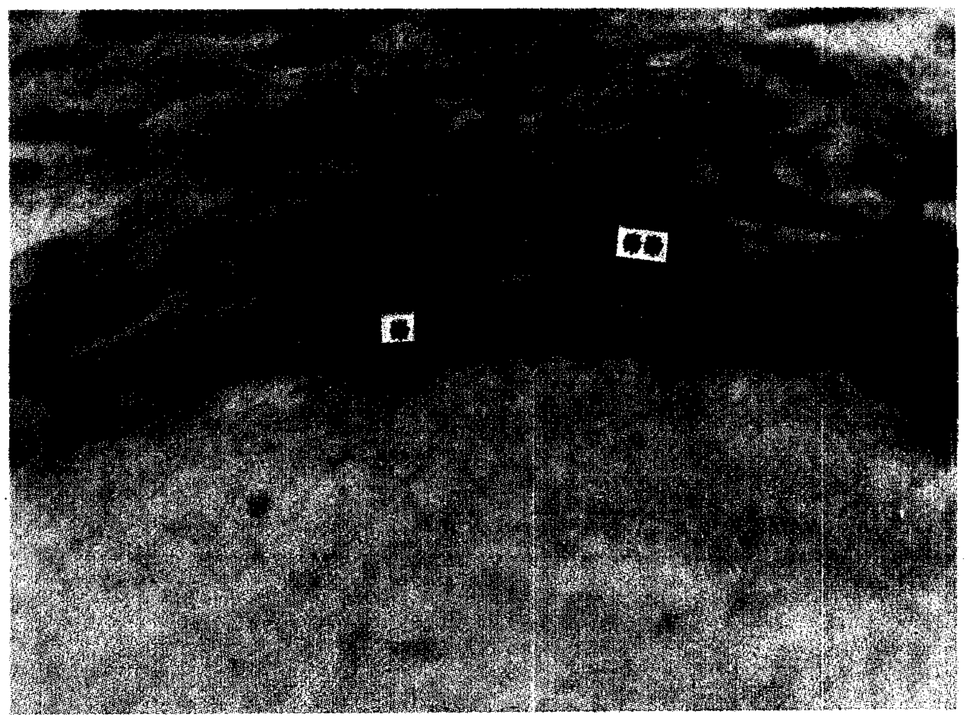

**تصویر ۴** - در این تصویر قسمتی از لایه تک وگرانولوزایی مربوط به یک فولیکول آترتیک متعلق به تخمدان پولت محلی مشاهده می‌شود. لایه گرانولوزایی *، لایه تک **. (رنگ‌آمیزی H & H، درشت نمایی ۴۰ ×).

همین طور ۴۰۰۰ - ۴۰۱ میکرومتر در بین پولتهای محلی و لگهورن دارای اختلاف آماری معنی‌دار نمی‌باشند. مطالعه همین پارامتر در مرغان بالغ تخمگذار محلی و نژاد لگهورن، نشان داد که میانگین فراوانی فولیکولهای سالم کوچکتر از ۱۰۰ میکرومتر و ۴۰۰ - ۴۰۱ میکرومتر دارای اختلاف بسیار معنی‌دار($P < ۰/۰۰۱$) بوده ولی میانگین فراوانی فولیکولهای با اندازه ۴۰۰۰ - ۴۰۱ میکرومتر دارای اختلاف معنی‌داری نمی‌باشد. بررسی فراوانی همین فولیکولهای در مرغهای پیر محلی و مرغهای پیر نژاد لگهورن، مشخص شد که فقط میانگین فراوانی فولیکولهای سالم با اندازه ۴۰۰ - ۱۰۱ دارای اختلاف بسیار معنی‌دار ($P< ۰/۰۰۱$) بوده ولی در بقیه اندازه‌ها اختلاف معنی‌دار نمی‌باشد (جدول ۲).

بررسی مقایسه‌ای فراوانی فولیکولهای آترتیک با اندازه‌های مختلف در بین گروههای مختلف مرغهای مورد مطالعه نشان داد که میانگین فراوانی فولیکولهای آترتیک با اندازه کوچکتر از ۱۰۰ میکرومتر در پولتهای محلی و لگهورن دارای اختلاف معنی‌دار نمی‌باشد، ولی میانگین فراوانی فولیکولهای آترتیک با اندازه ۴۰۰ - ۱۰۱ میکرومتر و همچنین ۴۰۰۰ - ۴۰۱ میکرومتر بین این دو گروه دارای اختلاف بسیار معنی‌دار ($P< ۰/۰۰۱$) می‌باشد. مطالعه همین پارامتر در مرغهای تخمگذار محلی و در مرغهای تخمگذار نژاد لگهورن، نشان داد که میانگین فراوانی فولیکولهای آترتیک در همه اندازه‌ها (کوچکتر از ۱۰۰ میکرومتر، ۴۰۰ - ۱۰۱ میکرومتر و ۴۰۰۰ - ۴۰۱ میکرومتر) دارای اختلاف بسیار معنی‌دار ($P < ۰/۰۰۱$) هستند. جالب توجه اینکه همین پارامتر

**جدول ۱ـ** مقایسه آماری پارامترهای مختلف مطالعه شده در گروههای مختلف مرغهای مطالعه شده (Mean ± SE)

| پارامتر / گروههای مورد مطالعه | میانگین وزن تخمدان چپ (gm) | میانگین فراوانی فولیکولهای سالم | میانگین فراوانی فولیکولهای آترتیک |
|---|---|---|---|
| پولت محلی | ۱/۳ ± ۰۵۱ | ۲۶۴/۶۴ ± ۲۴/۲ | ۳۲/۸ ± ۲/۴۵ |
| پولت لگهورن | ۱/۶ ± ۰/۳۱ | ۳۲۸/۷۲ ± ۲۰ | ۲۳/۶۴ ± ۱/۰۱ |
| مرغ تخمگذار محلی | ۵۲/۵۸ ± ۵/۰۸ | ۱۰۳/۶۸ ± ۵ | ۵۵/۴۴ ± ۲/۱۱ *** |
| مرغ تخمگذار لگهورن | ۴۱/۰۸ ± ۴/۶ | ۱۳۰/۰۸ ± ۳/۲ *** | ۲۴/۸۸ ± ۱/۲۲ |
| مرغ پیر محلی | ۳۰/۱۷ ± ۲/۳۵ | ۵۳/۲ ± ۲/۹ | ۶۰/۶ ± ۲/۴۷ *** |
| مرغ پیر لگهورن | ۵۳/۰۴ ± ۲/۷۷ *** | ۶۱/۶۴ ± ۲/۹۴ * | ۴۱/۴ ± ۰/۸۳ |

P < ۰/۰۵ = *، P < ۰/۰۱ = **، P < ۰/۰۰۱ = ***

**جدول ۲ـ** مقایسه آماری فولیکولهای سالم با اندازه‌های مختلف در گروههای مختلف مرغهای مطالعه شده (Mean ± SE)

| پارامتر / گروههای مورد مطالعه | فراوانی فولیکولهای سالم شمارش شده | فراوانی فولیکولهای با اندازه کوچکتر از ۱۰۰ μm | فراوانی فولیکولهای با اندازه ۱۰۱ - ۴۰۰ μm | فراوانی فولیکولهای سالم با اندازه ۴۰۱ - ۴۰۰۰ μm |
|---|---|---|---|---|
| پولت محلی | ۲۶۹/۰۴ ± ۲۴/۴۹ | ۲۱۵/۴۸ ± ۲۳/۴۲ | ۴۱/۴۴ ± ۱/۷۸ | ۱۲/۱۲ ± ۰/۶۱ |
| پولت لگهورن | ۳۳۰/۹۶ ± ۲۰/۶۱ | ۲۷۴/۳۲ ± ۱۹/۱ | ۴۳/۴ ± ۱/۷۵ | ۱۳/۲۴ ± ۰/۷۸ |
| مرغ تخمگذار محلی | ۱۰۳/۶۸ ± ۵/۲۶ | ۷/۵۶ ± ۴/۵۱ | ۲۲/۷۲ ± ۰/۷۷ | ۹/۴ ± ۰/۳ |
| مرغ تخمگذار لگهورن | ۱۳۰/۰۸ ± ۳/۱۴ *** | ۹۲/۳۲ ± ۲/۷۶ *** | ۲۸/۱۲ ± ۰/۷۲ *** | ۹/۶۴ ± ۰/۳۸ |
| مرغ پیر محلی | ۵۳/۳۶ ± ۲/۷۷ | ۲۸/۶۶ ± ۲/۳۵ | ۱۸ ± ۰/۶۸ | ۶/۶۰ ± ۰/۳۷ |
| مرغ پیر لگهورن | ۶۱/۲۴ ± ۳/۰۳ * | ۳۴/۸۸ ± ۲/۶۸ | ۱۹/۹۲ ± ۰/۶ ** | ۶/۴۴ ± ۰/۳۴ |

P < ۰/۰۵ = *، P < ۰/۰۱ = **، P < ۰/۰۰۱ = ***

**جدول ۳ـ** مقایسه آماری فولیکولهای آترتیک با اندازه مختلف در گروههای مختلف مرغهای مطالعه شده (Mean ± SE)

| پارامتر / گروههای مورد مطالعه | فراوانی فولیکولهای آترتیک شمارش شده | فولیکولهای آترتیک کوچکتر از ۱۰۰ μm | فولیکولهای آترتیک اندازه ۱۰۱ - ۴۰۰ μm | فولیکولهای آترتیک اندازه ۴۰۱ - ۴۰۰۰ μm |
|---|---|---|---|---|
| پولت محلی | ۳۲/۸ ± ۲/۵۹ | ۷/۱۶ ± ۰/۷ | ۱۷/۲۴ ± ۱/۶۷ ** | ۸/۴ ± ۰/۵۴ *** |
| پولت لگهورن | ۲۳/۶۴ ± ۰/۴۶ | ۸/۲۸ ± ۰/۴۹ | ۱۱/۹۲ ± ۰/۵۹ | ۳/۴۴ ± ۰/۱ |
| مرغ تخمگذار محلی | ۵۵/۴۴ ± ۲/۴۳ *** | ۲۱/۷۶ ± ۰/۹۹ *** | ۲۸ ± ۱/۳۳ *** | ۵/۶۸ ± ۰/۲۶ *** |
| مرغ تخمگذار لگهورن | ۲۴/۸۸ ± ۳/۲۲ | ۹/۹۶ ± ۰/۷۲ | ۱۱/۶۴ ± ۰/۵۵ | ۳/۲۸ ± ۰/۱۱ |
| مرغ پیر محلی | ۶۰/۶ ± ۲/۴۷ *** | ۲۳/۹۲ ± ۱/۴۱ *** | ۲۹/۹۲ ± ۱/۱۳ *** | ۶/۷۶ ± ۰/۲۴ *** |
| مرغ پیر لگهورن | ۴۱/۴ ± ۰/۸۳ | ۱۶/۱۶ ± ۰/۶۸ | ۲۰/۴۸ ± ۰/۵۶ | ۴/۷۶ ± ۰/۱۴ |

P < ۰/۰۵ = *، P < ۰/۰۱ = **، P < ۰/۰۰۱ = ***

در مورد گروه مرغهای پیر محلی و پیر لگهورن نیز صادق بود. یعنی در اندازه‌های مذکور میانگین فراوانی فولیکولهای آترتیک در مرغهای پیر محلی و پیر لگهورن دارای اختلاف بسیار معنی‌داری بودند (جدول ۳).

## بحث

با وجود اینکه فولیکولهای زیادی رشد و تکامل خود را طی دوره‌های تولیدمثلی پستانداران و پرندگان شروع می‌کند ولی در هر گونه حیوانی فقط تعداد خاصی از فولیکولها قادر به انجام عمل تخمک‌گذاری می‌باشند و باقیمانده فولیکولها تحت روند آترزی دچار تحلیل، دژنرسانس و نابودی قرار می‌گیرند (۴، ۳، ۲، ۱). سرنوشت آترزی برای فولیکولها از زمانی که فولیکول مقدماتی شروع به رشد می‌نماید آغاز می‌شود. این روند می‌تواند در اووسیت و یا در سلولهای گرانولوزایی و یا در هر دو در یک زمان شروع گردد. الگوهای رشد فولیکولی و همچنین روند مرگ فولیکولی یا همان آترزی فولیکولهای تخمدانی، در گونه‌های مختلف حیوانی تفاوت زیادی را نشان می‌دهد. این الگوها در پستانداران به طور وسیعی مورد مطالعه قرار گرفته است و در پرندگان بخصوص در مرغ خانگی هم مورد توجه محققین واقع شده است.

عمل تخمدان در مرغ بستگی به اطلاعاتی دارد که از غده هیپوتالاموس و هیپوفیز به آن می‌رسد. همچنین به بافتهای غیر از تخمدان نیز وابسته است. ذخیره شدن زرده احتیاج به شرکت کبد دارد و ممکن است غده آدرنال نیز در کنترل عمل تخمدان شرکت داشته باشد. واکنشهایی بین این بافتها لازم است تا موجب تنظیم جمع شدن زرده برای آماده سازی بزرگترین فولیکول برای تخمک‌گذاری گردد. هیپوتالاموس نقش مرکزی را در تنظیم عمل تخمدان به عهده دارد. تحت تأثیر روزهای طولانی قرار گرفتن، موجب افزایش ترشح GnRH از هیپوفیز می‌گردد و آن به نوبه خود باعث افزایش سطح گنادوتروپینهای هیپوفیزی (FHS & LH) در پلاسما می‌گردد که این امر موجب حمایت رشد تخمدان و رشد سلسله‌ای فولیکولهای تخمدان می‌شود. با اینکه دو نوع GnRH در هیپوتالاموس مرغ شناخته شده است، به نظر می‌رسد فقط GnRH-I در ترشح تونیک و حاد گنادوتروپین از هیپوفیز قدامی شرکت دارد. عمل GnRH-II هنوز شناخته نشده است (۷). لایه تک دیواره فولیکول حاوی چندین نوع سلول می‌باشد که هر کدام اعمال خاصی را انجام می‌دهند. داخلی‌ترین بخش سلولهای تک،لایه‌ای است که واکنش آلکالین فسفاتاز مثبت داشته و در جوار غشای پایه قرار دارد. این سلولها ممکن است سلولهای تولید کننده استروئید در بافت تک باشند. سلولهای فیبروبلاستی ساختار حمایتی تک را به عهده دارند و سلولهای غالب در این بافت می‌باشند. تک همچنین حاوی تعداد انبوهی رشته‌های عصبی می‌باشد. نقش فیزیولوژیک این سلولها ثابت نشده است ولی ممکن است در نظم تخمک‌گذاری و تسلسل رشد فولیکولی نقش داشته باشند. حداقل یک تحت جمعیت از سلولها در تک حاوی بتا اکتین ($\beta$ - Actin) می‌باشد و این امر دلالت بر این دارد که این گروه سلولها ممکن است در هنگام تخمک‌گذاری منقبض شده و تخم را از فولیکول بیرون رانند (۷). در مطالعه‌ای که در سال ۱۹۹۵ در ژاپن انجام گرفت جهت بررسی نقش دیسک زایای (Germinal Disc - GD) اووسیت بر رشد فولیکول ناحیه GD از تعدادی از فولیکولها و ناحیه مقابل GD از تعداد دیگری از فولیکول (گروه شاهد) از دومین رده فولیکولهای بزرگ (F2) به وسیله انجماد موضعی با CO2 جامد تخریب شد. تغییرات ساختمانی دیواره فولیکول (نواحی غیر منجمد شده) به وسیله میکروسکوپ الکترونی ۱۰ تا ۲۰ ساعت بعد از آن مورد بررسی قرار گرفت. تخریب GD منجر به افزایش تراکم ماتریکس و تعداد تیغه‌های میتوکندریایی در سلولهای گرانولوزا، ۱۵ ساعت بعد از آن گردید. تجمع قطرات چربی در سلولهای بینابینی تک و گرانولوزا ۲۰ ساعت پس از تخریب GD مشاهده شد و فولیکولها مراحل اولیه آترزی را نشان دادند. تغییرات دژنراتیو در فولیکولها شامل هیدرولیز به وسیله لیزوزیم در سلولهای تک شبه فیبروبلاستی در این فولیکولها دیده شد. فولیکولهای شاهد هیچ‌گونه تغییرات دژنراتیو نشان ندادند. در مطالعه مذکور چنین نتیجه‌گیری شده است که GD برای رشد فولیکول لازم است (۱۶). در مطالعه‌ای دیگر تحت عنوان مشاهدات مورفولوژیکی استیگمای دیوارهٔ فولیکول در ارتباط با مکانیسم اوولاسیون در مرغ، فولیکولهای بالغ مرغ لگهورن سفید با میکروسکوپ نوری و الکترونی جهت مطالعه دیواره فولیکول و بخصوص استیگما مورد بررسی قرار گرفت. مشخص شد که پوشش بافت پیوندی دیواره فولیکولی در ناحیه استیگما نازکتر و فشرده‌تر بوده و با تک خارجی در هم می‌آمیزد. علت این تفاوت در ضخامت، عدم وجود عروق خونی در استیگما است. رشته‌های بافت همبند شبکه پیچیده‌ای را در دیواره فولیکول تشکیل می‌دهد اما در ناحیه استیگما به طور طولی با همدیگر تقاطع می‌یابند. خونرسانی استیگما با عروق کوچک اندک می‌باشد اما تک خارجی دراین ناحیه فاقد وریدهای نفوذ کننده است. همچنین استیگما دارای عصب رسانی کمتری می‌باشد. نتیجه‌گیری این مطالعه به این ترتیب است که به علت اینکه استیگما از نظر مکانیکی ضعیف‌ترین بخش دیواره فولیکول است به احتمال خیلی زیاد در طی اوولاسیون پاره شدن دیواره از این ناحیه صورت می‌گیرد (۸).

در یک مطالعه در چک و اسلواکی که در آن مسیر آترزی فولیکولی در ۶۵ تخمدان از مرغ نژاد لگهورن و پلی موت راک وردآیلند دورگه پیگیری شده مشخص گردید که حتی از روز اول از تخم درآمدن جوجه میزان آترزی فولیکولی شروع به افزایش کرده و طی دوره تخمگذاری تا ۲۰ درصد فولیکولها دچار آترزی می‌شوند. فولیکولهای کوچک به میزان زیاد آترزی از نوع محو شوند (Obliterative) (محو شدن سلولهای گرانولوزا به وسیله بافت همبند) نشان دادند. در حالی که آترزی به صورت تشکیل کیست به طور غالب در فولیکولهای بزرگ (با قطری بیش از ۶۰۰ میکرومتر) دیده شد (۱۵).

در سال ۱۹۹۴ در ژاپن مطالعه‌ای تحت عنوان اثر استروژن بر ذخیره زرده و آترزی فولیکولهای تخمدان در مرغانی که هیپوفیزشان برداشته شده بود، صورت گرفت، در این مطالعه استرادیول ۱۷ بتا به مرغان هیپوفیز برداشته شده، در بلافاصله بعد از برداشت هیپوفیز، ۸ و ۱۶ ساعت بعد از آن تزریق شد و میزان ذخیره زرده در اولین رده فولیکولهای بزرگ (F1)، دومین رده فولیکولهای بزرگ (F2) و سومین رده فولیکولهای بزرگ (F3) تخمدان در زمانهای مختلف تا ۲۳ ساعت بعد از برداشت هیپوفیز به وسیله آزمایش میزان جذب رنگ سودان (Sudan dye) برآورد شد. همچنین میزان بروز آترزی فولیکولی همزمان مورد مطالعه قرار گرفت. نتایج نشان داد که مدت زمان ذخیره زرده در مرغان تحت استروژن طولانی‌تر از مرغانی بوده است که استروژن دریافت نداشتند و میزان بروز آترزی فولیکولی در مرغان تحت درمان استروژن پایین‌تر بوده است. تصور بر این است که استروژن ذخیره مواد زرده‌ای را ابقا نموده و بروز آترزی فولیکولی در غیاب هورمونهای هیپوفیزی را تا آنجاکه به سه رده فولیکولهای بزرگ مربوط است به تأخیر می‌اندازد (۱۲). در اینجا این پرسش مطرح می‌شود که آیا در طی آترزی فولیکولی در دیواره فولیکولهای تخمدانی آپوپتوزیز (apoptosis) روی می‌دهد؟ در سال ۱۹۹۵ در لهستان مطالعه‌ای در این زمینه روی تخمدان خوک به عمل آمد. آنالیز DNA از لایه‌های گرانولوزا و تک فولیکولی نشان داد که قطعه قطعه شدن بین نوکلئوزومی DNA در سلولهای گرانولوزای فولیکولهای آترتیک روی می‌دهد. اما در سلولهای تک فولیکولهای آترتیک رخ نمی‌دهد. سلولهای تکی و گرانولوزایی سالم در تمام دستجات فولیکولی هیچ آپوپتوزیزی نشان نداند. این نتایج ثابت کرد که مرگ دیواره‌های فولیکولی - تخمدانی خوک

می‌تواند در اثر فرایندهای متفاوتی ایجاد گردد. و بر عکس، آپوپتوزیز سلولهای گرانولوزا به لایه تک درونی مربوط نبوده و یا ممکن است فقط به طور جزیی به آن مرتبط باشد (۶).

مطالعات نشان داده است که ائوزینوفیلها در بافت تخمدان مرغ تخمگذار بالغ، گرانولوسیتهای غالب نبوده، بلکه هتروفیلها غالبیت دارند. نقش سلولهای اخیر در بافت تخمدان کاملاً شناخته شده نیست، ولی احتمالاً به دلیل فعالیت بیگانه‌خواری در تخمدان مورد نیاز باشند (۱۰). چنین سلولهایی در مطالعه حاضر در تخمدانهای گروههای مورد مطالعه مشاهده شدند.

با توجه به نتایج حاصل از بررسی پارامترهای مختلف مورد مطالعه در این بررسی، موارد مذکور را مورد بحث قرار می‌گیرد. در خصوص وزن تخمدانهای مرغهای تحت بررسی به طور کلی بر اساس نتایج حاصل از این بررسی می‌توان گفت میانگین وزن تخمدانها در گروههای مورد مطالعه اختلاف چندانی رانشان نمی‌دهد و به نظر می‌رسد تخمگذاری انبوه در نژاد لگهورن ارتباطی به وزن تخمدان نداشته باشد.

در مطالعه مقایسه‌ای میانگین فراوانی فولیکولهای سالم و آترتیک در پولتها مشخص شد که فراوانی فولیکولهای سالم و فولیکولهای آترتیک اختلاف معنی‌داری را نشان نمی‌دهند. نتیجه کلی اینکه پولتهای محلی و پولتهای لگهورن از نظر تعداد فولیکولهای سالم و همچنین از نظر تعداد فولیکولهای آترتیک اختلاف آماری معنی‌داری را نشان نمی‌دهند و به نظر می‌رسد که در هر دوگروه مورد مطالعه جمعیت فولیکولی اختلاف نداشته باشد.

در مطالعه مقایسه‌ای میانگین فراوانی فولیکولهای سالم و آترتیک در مرغهای بالغ تخمگذار، مشخص گردید که فراوانی فولیکولهای سالم در مرغ بالغ تخمگذار نژاد لگهورن نسبت به مرغ بالغ تخمگذار محلی بسیار زیادتر می‌باشد و برعکس، فراوانی فولیکولهای آترتیک در مرغ بالغ تخمگذار نژاد لگهورن نسبت به مرغ بالغ تخمگذار محلی بسیار کمتر است. از نتایج مذکور می‌توان چنین استنباط کرد که فراوانی فولیکولهای سالم در نژاد لگهورن در گروه سنی تخمگذار بیشتر بوده و به نظر می‌رسد در این نژاد فراوانی فولیکولهایی که از آترزی نجات پیدا می‌کنند بیشتر می‌باشد. حائز اهمیت اینکه می‌توان تخمگذاری مستمر و فراوان این نژاد را به همین مسئله ربط داد و برعکس فراوانی فولیکولهای آترتیک در مرغ محلی خیلی بیشتر از مرغ لگهورن بوده و در اینجا هم می‌توان گفت که تخمگذاری کمتر این مرغها به خاطر مبتلا شدن فولیکولهای شایسته تخمک‌گذاری به آترزی می‌باشد.

در مطالعه میانگین فراوانی فولیکولهای سالم و آترتیک در مرغهای پیر محلی و پیر نژاد لگهورن مشخص گردید که فراوانی فولیکولهای سالم در مرغ پیر نژاد لگهورن نسبت به مرغ پیر محلی بیشتر می‌باشد و بر عکس فراوانی فولیکولهای آترتیک در مرغ پیر نژاد لگهورن نسبت به مرغهای پیر محلی بسیار کمتر می‌باشد و این نتیجه مؤید نتایج قبل هم می‌باشد. بنابراین در دو مقطع سنی تخمگذاری و پیری فولیکولهای سالم در مرغهای نژاد لگهورن بیشتر از مرغهای محلی می‌باشد ولی فولیکولهای آترتیک در مرغهای لگهورن کمتر و در مرغهای محلی بیشتر است. حال اینکه چه عواملی موجب فراوانی آترزی فولیکولی در مرغان محلی نسبت به مرغان اصلاح شده نژاد لگهورن می‌گردد، نیازمند تحقیقات بعدی می‌باشد. اطلاعاتی که تاکنون در این رابطه در دسترس می‌باشد، یکی مطالعه‌ای است که در سال ۱۹۸۲ در کشور مصر صورت گرفته است که در این مطالعه اثر آفلاتوکسین بر تخمدان مرغان اهلی تخمگذار مورد بررسی قرار گرفته است.در این مطالعه ابتدا ۱۰۰ قطعه جوجه از نظر وجود آلودگی به آفلاتوکسین آزمایش شده و نتیجه این آزمایش منفی بوده است. سپس متعاقب افزودن ۸/۱ ppm آفلاتوکسنین B و ۱/۶ ppm آفلاتوکسین G1 به جیره غذایی آنها، ظرف مدت ۳ هفته، ۵ مرغ تخمگذار قطع کامل تولید تخم نشان دادند. آزمایشات هیستوپاتولوژیکی نشان داد که تخمدانها به میزان زیاد دچار آترزی فولیکولی گشته‌اند (۹). در مطالعه دیگری که در سال ۱۹۸۱ در کشور ژاپن انجام گرفت اثر محرومیت کوتاه مدت از غذا بر غده هیپوفیز و سطح LH، استرادیول و پروژسترون پلاسما و اثر بر پاسخ غده هیپوفیز به LH - RH در مرغ تخمگذار (Gallus domesticus) بررسی شد. طی این مطالعه مشخص شد که محرومیت غذا موجب آترزی فولیکولی در مرغ می‌گردد و این امر احتمالاً به علت کاهش ترشح گنادوتروپین از هیپوفیز می‌باشد. تصور بر این است که گرسنگی حداقل در مراحل اولیه محرومیت از غذا موجب کاهش حساسیت سلولهای گنادوتروپ هیپوفیزی به LH - RH می‌گردد (۱۴). گرچه تا کنون چنین مطالعه‌ای در مورد طیور محلی کشور ایران صورت نگرفته است ولی آنچه که مشخص است طیور بومی در شرایط زیر خط استاندارد و با جیره غذایی فقیر و نامتوازن و شرایط بهداشتی نامناسب نگهداری می‌گردند. لذا به نظر می‌رسد آترزی فولیکولی را ساختار ژنتیکی و شرایط محیطی یعنی شرایط زیست و تغذیه‌ای تحت کنترل دارد.

در مطالعه مقایسه‌ای فراوانی فولیکولهای سالم در اندازه‌های مختلف در گروههای مختلف مرغان تحت بررسی مشخص شد که در پولتهای محلی و لگهورن جمعیت فولیکولهای سالم در اندازه‌های مختلف مورد مطالعه اختلاف معنی‌داری را نشان نمی‌دهند. در نتیجه‌گیری کلی در این مورد می‌توان گفت که در پولتهای محلی و پولتهای نژاد لگهورن جمعیت فولیکولهای سالم در اندازه‌های مختلف مورد مطالعه اختلاف معنی‌داری را نشان ندادند و به نظر می‌رسد که در این گروه سنی جمعیت فولیکولی در اندازه‌های مختلف به‌طور متعادل وجود دارند و این نکته نشان می‌دهد که در بعضی از فازهای تولید مثلی (در مرغان جوان) آترزی فولیکولی شدید نمی‌باشد و این امر باعث می‌شود که شرایط نسبتاً یکسانی در دوگروه مورد مطالعه حاصل شود.

در مطالعه فولیکولهای سالم با اندازه‌های مختلف در مرغان بالغ تخمگذار محلی و نژاد لگهورن، مشخص گردید که میانگین فراوانی فولیکولهای سالم کوچکتر از ۱۰۰ میکرومتر و ۴۰۰ - ۱۰۱ میکرومتر در مرغهای بالغ تخمگذار محلی نسبت به مرغهای تخمگذار نژاد لگهورن کمتر می‌باشد، ولی میانگین فراوانی فولیکولهای سالم با اندازه ۴۰۰۰ - ۴۰۱ میکرومتر بین آنها دارای اختلاف معنی‌دار نمی‌باشد. در این قسمت هم شاهد این نکته هستیم که فولیکولهای با اندازه متوسط در مرغهای نژاد لگهورن بیشتر می‌باشد و این بیشتر بودن جمعیت فولیکولی با اندازه متوسط موجب فراوان‌تر بودن مخزن فولیکولهای سالمی خواهد بود که فولیکولهای شایسته تخمک‌گذاری از آنها انتخاب می‌گردند. توجه به این نکته لازم است که فراوانی فولیکولهای خیلی بزرگ در بین این دوگروه مورد مطالعه اختلاف آماری معنی‌داری نشان نمی‌دهد و این مسئله را این گونه مورد تفسیر قرار داد که زمان رشد فولیکولها و به تبع آن فواصل تخمک‌گذاری در مرغهای محلی بیشتر می‌باشد و این امر باعث می‌شود که جمیعت فولیکولی با اندازه‌های بزرگتر در تخمدان مرغهای محلی فراوانتر جلوه نماید.

با توجه به بررسی فروانی فولیکولهای سالم با اندازه‌های مختلف در مرغهای پیر محلی و مرغهای پیر نژاد لگهورن، فقط میانگین فراوانی فولیکولهای با اندازه ۴۰۰ - ۱۰۱ میکرومتر اختلاف معنی‌دار ($P < ۰/۰۱$) دارند ولی در بقیه موارد اختلاف معنی‌دار نمی‌باشد. چنین نتیجه‌ای موید نتایج قبلی است.

در خصوص نتایج حاصل از بررسی مقایسه‌ای فراوانی فولیکولهای آترتیک با اندازه‌های مختلف در بین گروههای مختلف مرغهای مورد مطالعه، مشخص گردید که میانگین فراوانی فولیکولهای آترتیک با اندازه‌های مختلف در بین

پولتهای محلی نسبت به پولتهای لگهورن زیادتر می‌باشد. با صرف نظر از فراوانی فولیکولهای آترتیک کوچکتر از ۱۰۰ میکرومتر که اختلاف آنها معنی‌دار نمی‌باشد، در بقیه اندازه‌های تحت بررسی اختلاف معنی‌دار بوده و آترزی فولیکولی در پولتهای محلی نسبت به پولتهای لگهورن در اندازه‌های بعدی بیشتر می‌باشد. احتمالاً این امر می‌تواند در رابطه با فعال شدن ژنهای کنترل کننده جمعیت فولیکولی در مقطع سنی خاصی در مرغهای نژاد لگهورن تلقی گردد، چون در پولتهای محلی و پولتهای نژاد لگهورن جمعیت فولیکولهای آترتیک با اندازه کوچک اختلافی ندارد ولی با رشد فولیکولها در مراحل بعدی، یعنی فولیکولهای با اندازه متوسط و بزرگتر، از جمعیت فولیکولهای آترتیک در مرغهای نژاد لگهورن نسبت به مرغهای محلی کاسته می‌شود و چنانکه ذکر شد عوامل متعددی از جمله ژنتیک، تغذیه و عوامل محیطی دیگر مثل روش پرورش و نگهداری می‌تواند در این امر دارای اثر باشد.

با توجه به نتایج حاصل از مطالعه میانگین فراوانی فولیکولهای آترتیک با اندازه‌های مختلف در مرغهای تخمگذار محلی و در مرغهای تخمگذار نژاد لگهورن در تمامی اندازه‌های مورد بررسی فراوانی فولیکولهای آترتیک در این مورد هم در مرغهای تخمگذار محلی نسبت به مرغهای تخمگذار نژاد لگهورن بسیار زیاد می‌باشد. نتیجه کلی اینکه در مرغهای تخمگذار محلی نسبت به مرغهای تخمگذار نژاد لگهورن فراوانی فولیکولهای آترتیک در تمام اندازه‌های مورد مطالعه بسیار بیشتر بوده است. نتیجه اخیر با این واقعیت که تولید تخم مرغ در مرغهای نژاد لگهورن تخمگذار نسبت به مرغهای محلی تخمگذار بیشتر می‌باشد، مطابقت دارد. مطالعه مقایسه‌ای همین پارامتر در بین مرغهای پیر محلی و مرغهای پیر نژاد لگهورن مشخص کرد که میانگین فراوانی فولیکولهای آترتیک در تمامی اندازه‌های تحت بررسی در مرغهای پیر محلی نسبت به مرغهای پیر لگهورن بسیار زیادتر است. در اینجا نیز نتایج بدست آمده در مورد سایر گروههای سنی مورد مطالعه مطابقت دارد. به عبارت دیگر، به استثنای فولیکولهای کوچکتر از ۱۰۰ میکرومتر در پولتهای نژاد لگهورن، در بقیه اندازه‌های مورد مطالعه در تمام گروهها میانگین فراوانی فولیکولهای آترتیک در مرغهای محلی نسبت به مرغهای نژاد لگهورن بیشتر می‌باشد. در نتیجه‌گیری کلی می‌توان گفت که آترزی فولیکولی در مرغهای محلی نسبت به مرغهای نژاد لگهورن زیادتر و شایع‌تر بوده و این امر می‌تواند یکی از مهمترین عوامل کاهش سطح تولید تخم مرغ در مرغهای محلی، تلقی می‌گردد.

## References


**1 .** Braker, W.L., A Cytochemical study lipids in sow ovaries during the oestrus cycle. Endocrinology, (48): 772 - 78 (1952).

**2 .** Braw - Tal, R. Yossefi, S. & Bor, A.: Expression of follistation mRNA and inhibin/activin subunits mRNA and proteins during concentration during growth and atresis of bovine follicles. J. follicular develpment in sheep. J. Reprod. Fertil. 23 (abst) (1994).

**3 .** Byskov, AG., Cell kinetic studies of follicular atresia inthe mouse overy. J. Reprod. Frtil. 37: 277- 285, (1974).

**4 .** Caprice , P.D., Carriere, B. and Groome, N.P., Change in inhibin - B production an follicular dimeric inhibin and estradiol concentation during growth and atresia of bovine folicles. J. Reprd. Fertil. 85 (abst) (1993).

**5 .** Christopher J. Randall. Reece: A Colour Atlas of Avian Histopathology. Mosby Wolfe, PP: 199 - 212, (1996).

**6 .** Dereck - K., Kalmaraz - H., Ziecik - AJ.: Does apoptosis occure during folicular atresia in the follicular walls of the porcine ovary Reproduction in domestic animals. 30: 1, 32 - 35; 32ref (1995)

**7 .** Etches R.J., Reproduction in poultry. CAB International, PP: (88). 106 - 109 , 125 , 143 , (1995).

**8 .** Fujii, - S. Y. : Morphological observations on the stigma of the follicular wall concerning the mechanims of ovulation in hens. Journal of the faculty of Applied Biological Sciences. Hiroshima University. (18): 2 , 185 - 126, 21 ref , (1976).

**9 .** Hafez, - A.H., Megalls, - SE, Abdel - Fattah , - H.M., Kamel , Y.Y., Aflatoxin and aflatoxicosis. Effects of aflatoxin on ovaries and testicles in matured domestic fowl. Mycpathologia. 77(3): 137 139 , 9 ref. 1 fig, (1982).

**10 .** Maxwell, M.H., Heterophilic leucocytes are the predominant granulcytes in the ovary and ultimobranchial glands of the asult fowl. Research in veterinary science. 39 (1) , 119 - 121, 14 ref ,(1985).

**11 .** McLelland J.: A Colory Atlas of avian Anatomy. Wolfe publishing Ltd, 1st edn, PP: 66-84, (1990).

**12 .** Nakada - T, Sato - L, Oilawa - T, Koja - Z, Tanaka - K., Effect of estrogen on yolk deposition and atresia of ovarian follicles in hypophysectomized hens. Japanese Poultry Science. 31(3), 162 - 167, 12 ref, (1994).

**13 .** Robert Getty., Anatomy of the domestic Animals . fifth edition. W.B., Saunders Company, PP: 1919 - 1957 , (1975).

**14 .** Tanabe , Y., Ogawa, - T, Nakamura, -T ., The effect of short - term starvation on pituitary and plasma L.H., Plasma estradiol and progestrone and on pituitary response to LH- RH in the laying hens (Gallus Domesticus). General and Gomparative Endocrinology. 43(3), 392 - 328, 21 ref , (1981).

**15 .** Uhrin, -V: Atresia of follicles in the ovary of the growing chick. 29(3) , 181 0 188 , 15 ref , 12 fig , (1984).

**16 .** Yoshimura - Y., Bahr - J.M., Atretic changes of follicular wall caused by destruction of the germinal disc region of an immature preovulatory follicle in the chicken: an electron microscopy study. Journal of Reproduction and Fertility. 105: 147 - 151 , 21 ref (1995).

# Comparative study of histology of West Azarbayjan chicken ovary with white leghorn

**Hassanzadeh S.** [1], **Shabanzadeh A.**[2]

[1]*Department of Histology, Faculty of Veterinary Medicine, Urumieh University, Urumieh - Iran.* [1]*Graduated from The Faculty of Veterinary Medicine, Urumieh University, Urumieh - Iran.*

For the purpose of comparative histology and histomorphometry of the ovaries and ovarian follicles of local (West Azarbayjan of Iran) and leghorn chickens (layer strain) from each group five pullets (4-5 months old), five adult layers (6-18 months old), and five old layers (more than 19 months old) were selected i, e 30 birds (15 local, and 15 leghorns). There were highly significant differences ($p < 0.001$) in mean weight of ovaries between old local and leghorn hens, where as between local pullets, and leghorn pullets as well as local layers and leghorn layers there was no significant differences. There was no significant differences in mean distribution of healthy follicles between local and leghorn pullets, but this was highly significant ($P < 0.001$) between local and leghorn layers and significant ($P < 0.05$) in local and leghorn old hens. The differences of mean distribution of atretic follicles in local and leghorn pullets was not signigicatn, where as this parameter showed highly significant ($P < 0.001$) differnces in local and leghorn layers as well as in local and leghorn old hens. The comparative study of the mean distribution of the healthy follicles with the different sizes between local and leghorn pullets showed no significant differences in any of sizes under study, where as in two groups of healthy follicular sizes i. e < 100 $\mu$m and 101 -400 $\mu$m , there was significant ($P < 0.001$) differences between local and leghorn layers. Conversely , in these group, the mean distribution of healthy follicles with sizes of 401 - 400$\mu$m and above That , showed no significant differences. In comparative study of mean distribution of atretic follicles with < 100 $\mu$m in local and leghorn pullets, there was no significant differences, where as mean distribution of atretic follicles with sizes of 101 - 400 $\mu$m and 401 - 4000 $\mu$m and above that, there were highly significant ($P < 0.001$), differences and incidences of follicular atresia in local pullets were higher than to that of leghorn pullets. the comparative study of follicular atresia in local and leghorn layer hens revealed that on all of the three sizes (100 $\mu$m, 101 - 400 $\mu$m, 4001 - 4000 $\mu$m, and above) differences was highly significant. Therefore in these groups, follicular atresia was very higher in local layers than the leghorn layers. This was true in the case of old local and old leghorn hens too. We conclude that, follicular atresia in all the three groups (pullets, layers, and old hens) is higher in local chickens than the leghorn chickens, and this condition may be one of the very inportant factors for low egg production in local chickens of under study.

**Key words:** Local chickens, W.A of Iran, White leghorn, Histology, Histomorphmetry, Follicular Atresia.