

ارزیابی مقایسه‌ای برداشت رحم و تخمدان به روش جراحی لاپاروسکوپیک و باز در سگ

جلال بختیاری^{۱*}، سارا مکرم^۱، علیرضا خلیج^۲، داوود شریفی^۱، جواد اشرفی هلان^۳، آذین توکلی^۱

(۱) گروه علوم درمانگاهی دانشکده دامپزشکی دانشگاه تهران، تهران-ایران.

(۲) گروه جراحی دانشکده پزشکی دانشگاه شاهد، تهران-ایران.

(۳) گروه پاتوبیولوژی آموزشکده دامپزشکی دانشگاه تبریز، تبریز-ایران.

(دریافت مقاله: ۱۰ آذرماه ۱۳۸۵، پذیرش نهایی: ۱۰ فروردین ماه ۱۳۸۶)

چکیده

برداشت رحم و تخمدان به دو روش جراحی لاپاروسکوپیک و جراحی باز از نظر مدت زمان به طول انجامیدن جراحی، درصد اشباع هموگلوبین از اکسیژن، طول برش، تعداد بخیه‌ها، تعداد ضربان قلب، مشکلات حین عمل، تابلوی خونی حیوانات، میزان درد و آسیب‌شناسی ماکروسکوپی مورد مقایسه قرار گرفتند. این دوروش از نظر درصد اشباع هموگلوبین از اکسیژن، تعداد ضربان قلب، مشکلات حین عمل، تابلوی خونی و میزان درد تفاوت معنی داری نداشته ولی میزان از دست رفتن خون، تعداد بخیه، طول برش‌ها، تعداد و وسعت چسبندگی‌ها در گروه لاپاروسکوپیک به صورت معنی داری ($p < 0.05$) کمتر از گروه جراحی باز بود، در مجموع می‌توان گفت تکنیک جراحی لاپاروسکوپیک، روشی کم‌خطر در جراحی برداشت رحم و تخمدان سگ بوده و از نظر چسبندگی‌های محوطه بطنی نیز بر روش باز ارجحیت دارد.

واژه‌های کلیدی: لاپاروسکوپیک، برداشت رحم و تخمدان، ارزیابی درد، سگ.

متداول جراحی باز برای اولین بار در ایران بر روی سگ در یک مطالعه تجربی اجرا گردید.

مقدمه

جراحی‌های کم‌تهاجم مجموعه‌ای از تکنیک‌ها هستند که به منظور به حداقل رساندن وسعت ریه‌افت آناومیک با حفظ دقت و کارایی طراحی شده‌اند (۵). جراحی آندوسکوپیک تنها یکی از این روش‌ها بوده و لاپاروسکوپیک که یکی از اجزای جراحی آندوسکوپیک به شمار می‌رود عبارت است از مشاهده اعضای محوطه بطنی به کمک ابزاری به نام آندوسکوپ که با پیشرفت ابزار، امروزه علاوه بر مشاهده و تشخیص در مقاصد درمانی در جراحی نیز به طور گسترده‌ای به کار برده می‌شود (۲).

در سال‌های اخیر مطالعاتی در زمینه اعمال جراحی مختلف از جمله برداشت رحم و تخمدان به روش لاپاروسکوپیک در انسان و دام صورت گرفته که برخی نیز به مقایسه برخی فاکتورها در این دو روش پرداخته‌اند (۲۰، ۱۷، ۱۶، ۱۰). در سال ۲۰۰۳ مطالعه‌ای مقایسه‌ای دو روش برداشت رحم و تخمدان به روش جراحی باز و لاپاروسکوپیک در ۱۰۲ بیمار انسانی اشاره دارد (۱)، اولین گزارش جراحی لاپاروسکوپیک برداشت رحم و تخمدان در دو سگ مبتلا به پیومتر در سال ۱۹۹۷ میلادی گزارش گردیده است (۱۳). در سال ۲۰۰۴ مطالعه‌ای در زمینه مقایسه جراحی باز و لاپاروسکوپیک در سگ صورت گرفته و در آن پارامترهای ارزیابی درد، طول مدت جراحی، مشکلات حین عمل و مشکلات پس از جراحی و وضعیت خط بخیه مورد مقایسه قرار گرفته‌اند (۸). آخرین مطالعه در این زمینه در سال ۲۰۰۵ به چاپ رسیده که به مقایسه میزان درد در برداشت رحم و تخمدان سگ به روش لاپاروسکوپیک و روش جراحی باز پرداخته است (۱۱).

با توجه به موارد اشاره شده این مطالعه با هدف معرفی تکنیک جراحی لاپاروسکوپیک در جراحی برداشت رحم و تخمدان در سگ و مقایسه آن با روش

مواد و روش کار

تعداد هشت قلاده سگ ماده سالم به وزن تقریبی 15 ± 5 کیلوگرم درد و گروه مساوی تحت جراحی باز و جراحی لاپاروسکوپیک برداشت رحم و تخمدان قرار گرفتند. ار کلیه سگ‌ها یک روز پیش از جراحی، و در ساعات ۲، ۴، ۲۴ و ۴۸ و یک، دو و سه هفته پس از جراحی ارزیابی درد به عمل آمد. پروتوکل پیش بیهوشی شامل تزریق زیر جلدی 0.02 میلی گرم به ازای هر کیلوگرم وزن بدن آتروپین و تزریق عضلانی 0.05 میلی گرم به ازای هر کیلوگرم وزن بدن استیل پرومازین بوده و القاء بیهوشی با تزریق داخل وریدی مخلوط کتامین و دیازپام ($5/5$ و $27/0$ میلی گرم به ازای هر کیلوگرم وزن بدن) صورت گرفت و با بیهوشی استنشاقی هالوتان (با $MAC 2-1/5$ درصد) جراحی تداوم یافت. پیش از القاء بیهوشی تمامی سگ‌ها یک دوز سفازولین پروفیلاکتیک (20 میلی گرم به ازای هر کیلوگرم وزن بدن) دریافت نمودند.

برداشت رحم و تخمدان به روش باز: پس از آماده‌سازی و شان‌گذاری موضع، برشی در خط میانی شکم از ناف تا نقطه‌ای در حدفاصل ناف و لبه استخوان عانه ایجاد گردید. شاخ‌های رحم مشخص و رباط معلقه با استفاده از انگشت اشاره کشیده و پاره گردید. شبکه شریانی وریدی تخمدان‌ها به روش سه پنسی و بانخ ویکریل دو صفر لیگاتور و سپس قطع گردید. پایه رحم نیز از ناحیه‌ای درست مقابل گردن رحم با استفاده از روش سه پنسی توسط نخ ویکریل شماره صفر لیگاتور و سپس قطع گردید. لایه‌های خط سفید، زیر جلد و پوست به روش روتین بسته شدند و بخیه‌ها ۱۲ روز پس از جراحی کشیده شدند.



جدول ۱- فاکتورهای ارزیابی شده در حین اعمال جراحی باز و لاپاروسکوپی.

شماره سگ	گروه لاپاروسکوپی				گروه جراحی باز			
	۱	۲	۳	۴	۵	۶	۷	۸
طول عمل دقیقه	۶۵	۴۵	۶۷	۶۵	۵۰	۳۰	۷۰	۵۰
متوسط درصد اشباع هموگلوبین از اکسیژن	۹۷/۳۴	۹۸	۹۷/۵۴	۹۰	۹۶/۴۵	۹۲/۲۵	۹۳/۱۲	۹۲/۳۴
متوسط تعداد ضربان قلب	۱۳۹	۹۰	۱۳۳	۱۴۵	۱۱۰	۱۲۶	۸۵	۱۰۱
میزان از دست رفتن خون میلی لیتر	۵ml	۱ml	۱ml	۱۵ml	۲ml	۱۲ml	۱۵ml	۶۰ml

برداشت رحم و تخمدان به روش لاپاروسکوپی: پس از شان گذاری، کابل نوری و لوله های ورود و خروج گاز به منبع نور و دستگاه دمنده گاز متصل شد (تصویر ۱). سپس شیبی در حدود ۳۰ درجه نسبت به خط افق، به میز جراحی داده شد تا احشاء به سمت سر حیوان متمایل گردیده و از موضع عمل دور گردند. تروکار و کانولای ۱۰ میلیمتری از برشی به طول ۱ سانتیمتر بر روی اسکار ناف همراه با بالا کشیدن دیواره حفره بطنی با فشاری عمود بر دیواره و کمی متمایل به خلف (به منظور اجتناب از برخورد با طحال) وارد گردید. آندوسکوپ از این طریق وارد محوطه بطنی شده و در حین دمیدن هوا، جستجو در محوطه بطنی صورت گرفت. با استفاده از آندوسکوپ مسیر عروق ایی گاستریک در زیر پوست مشخص شده و برش هایی به طول ۵ میلیمتر در نواحی کم عروق در مجاورت خط میانی ۵-۱۰ سانتیمتر جلوتر از ناحیه مغابنی ایجاد گردید. تروکار و کانولای ۵ میلیمتری با هدایت آندوسکوپ وارد شدند. سپس با جستجو در محوطه بطنی، شاخ های رحم و تخمدان ها مشخص شدند. رباط معلقه تخمدان با استفاده از الکتروکوتر دو قطبی منعقد و توسط قیچی لاپاروسکوپی متزنابم بریده شد. شبکه شریانی وریدی تخمدان از بافت های مجاور مجزا و با استفاده از الکتروکوتر دو قطبی منعقد و توسط قیچی لاپاروسکوپی متزنابم بریده شد. پایه رحم با استفاده از نخ ویکریل شماره ۰ و صفر که از پورت ۱۰ میلیمتری وارد شده بود با روش گره لاپاروسکوپی لیگاتور و سپس قطع گردید. برش ۱۰ میلیمتری شکم در دو لایه عضلات و پوست بخیه شده و برش های ۵ میلیمتری توسط یک لایه بخیه پوست بسته شدند. بخیه ها ۹ روز پس از جراحی کشیده شدند.

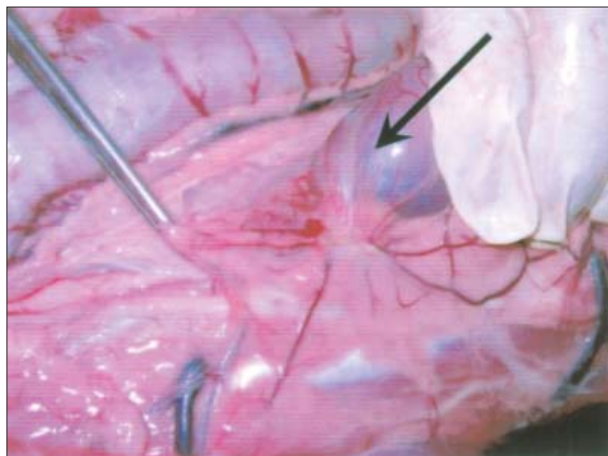
جدول ۲- ارزیابی درد در سگهای دو گروه لاپاروسکوپی و باز به روش MPS.

شماره سگ	روز صفر	دو ساعت پس از عمل	چهار ساعت پس از عمل	۲۴ ساعت پس از عمل	۴۸ ساعت پس از عمل	گروه لاپاروسکوپی			گروه جراحی باز		
						هفته اول پس از عمل	هفته دوم پس از عمل	هفته سوم پس از عمل	روز صفر	دو ساعت پس از عمل	چهار ساعت پس از عمل
۱	۴	۹	۱۰	۴	۲	۱	۱	۰	۱	۱	۰
۳	۱	۱۱	۱۰	۳	۱	۰	۰	۰	۰	۰	۰
۴	۰	۶	۳	۱	۰	۰	۰	۰	۰	۰	۰
۵	۱	۴	۲	۱	۰	۰	۰	۰	۰	۰	۰
۲	۲	۸	۸	۳	۴	۱	۱	۰	۱	۱	۰
۶	۰	۶	۶	۳	۰	۰	۰	۰	۰	۰	۰
۷	۰	۷	۶	۵	۳	۰	۰	۰	۰	۰	۰
۸	۰	۶	۴	۵	۱	۰	۰	۰	۰	۰	۰

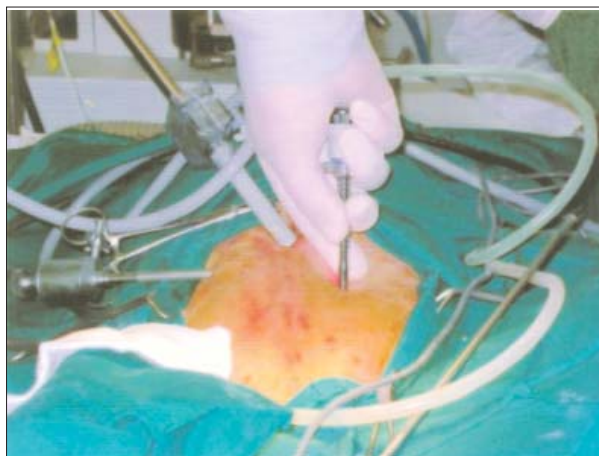
پارامترهای مورد ارزیابی: تعداد ضربان قلب با استفاده از دستگاه پالس اکسیمتر و میزان از دست رفتن خون در طول عمل (۱۹) ثبت گردید. در روزهای ۱، ۲، ۷، ۱۴ و ۲۱ پس از جراحی نمونه خون برای ارزیابی پارامترهای خونی اخذ گردید. ارزیابی درد پس از جراحی با استفاده از روش دانشگاه ملیورن (MPS) در ساعات ۲، ۴، ۲۴، ۴۸ و در روزهای صفر، ۷، ۱۴ و ۲۱ مورد ارزیابی قرار گرفت. کلیه سگ ها ۲۱ روز پس از جراحی به روش انسانی برای بررسی پاتولوژی ماکروسکوپی آماده و از نظر چسبندگی های محوطه بطنی، آثار خونریزی، آسیب های ناشی از جراحی و آثار حضور پریتونیت به صورت موضعی و یا منتشر مورد ارزیابی قرار گرفتند.

نتایج

میانگین درصد اشباع هموگلوبین از اکسیژن در گروه لاپاروسکوپی ۹۵/۷۲ درصد و در گروه جراحی باز ۹۳/۵۴ درصد مشاهده گردید که اختلاف معنی داری میان دو گروه دیده نشد، متوسط تعداد ضربان قلب سگها در گروه لاپاروسکوپی به صورت معنی داری ($p < 0.05$) بیشتر از گروه جراحی باز بود، میزان از دست رفتن خون در گروه جراحی باز به صورت معنی داری ($p < 0.05$) بیش از جراحی لاپاروسکوپی بود (۲۲/۲۵ در برابر ۵/۵ میلی لیتر). متوسط زمان به طول انجامیدن عمل در گروه لاپاروسکوپی بیشتر از گروه جراحی باز

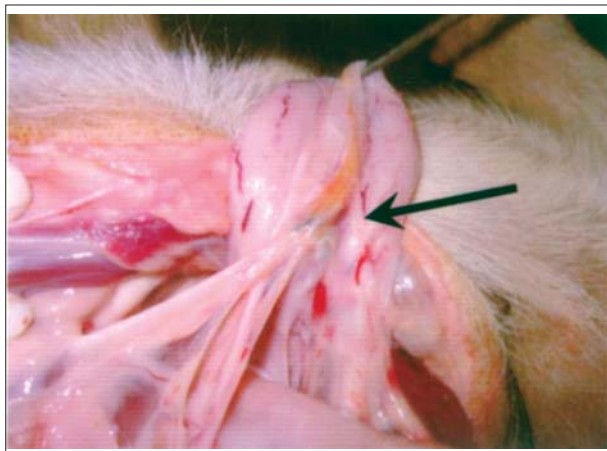


تصویر ۲- چسبندگی ناف کلیه به مزاتر روده ها در گروه جراحی لاپاروسکوپی.



تصویر ۱- نحوه ورود و محل کارگذاری تروکارها در روش جراحی لاپاروسکوپی.



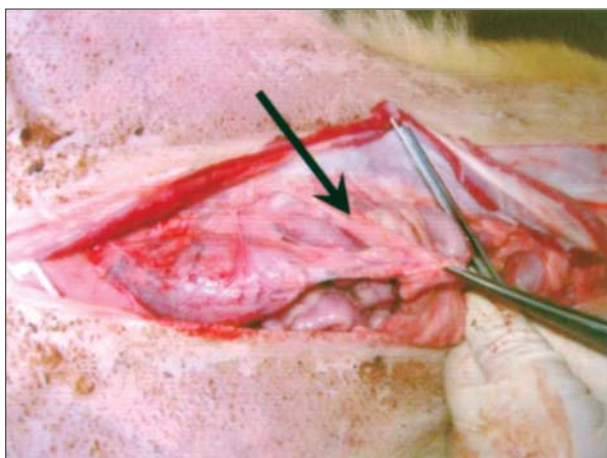


تصویر ۴ - چسبندگی بین بخش مرکزی سطح پشتی مثانه با محل قطع شدن گردن رحم به همراه گرانولومی در محل لیگاتور رحم و آزدگی و خونریزی در مخاط مثانه و چسبندگی چادرینه به پایه رحم در گروه جراحی باز.

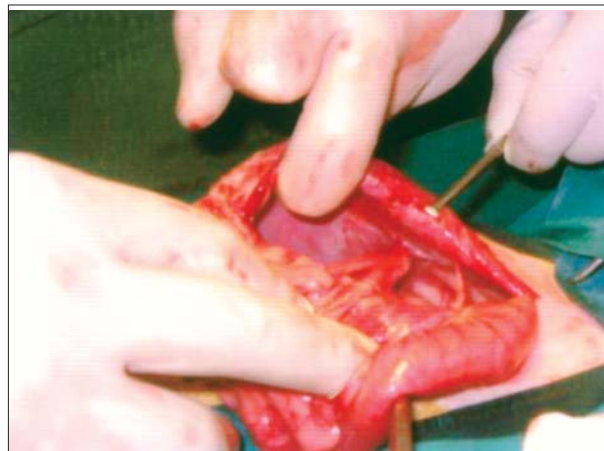
سگ‌های گروه لاپاروسکوپی چسبندگی در محل اسکار برداشت تخمدان و بافت‌های اطرافی به کپسول کلیه راست (تصویر ۲) به همراه یک گرانولوم ندولر و قوام دار به رنگ زرد تیره مشاهده شد و ندول‌های قهوه‌ای رنگی نیز بر روی محل انعقاد عروق رباط پهن (تصویر ۳) دیده شد. در یکی از سگ‌های گروه جراحی باز پرخونی عروق مزانتریک و تورم عقده‌های لنفاوی نیز مشاهده گردید.

بحث

جراحی لاپاروسکوپی از معدود شاخه‌های علم جراحی به شمار می‌رود که ابتدا در پزشکی به کار گرفته شده و تنها در چند سال اخیر وارد علم دامپزشکی گردیده است (۷) امروزه با افزایش توجه دامپزشکان به مقوله درد در حیوانات و تلاش آنها برای به کارگیری روش‌های مختلف جهت کاهش درد و افزایش آسایش دام پس از جراحی، تکنیک لاپاروسکوپی به صورت محدودی مورد استفاده قرار گرفته. بوجراب در بخش اندوسرجری از کتاب

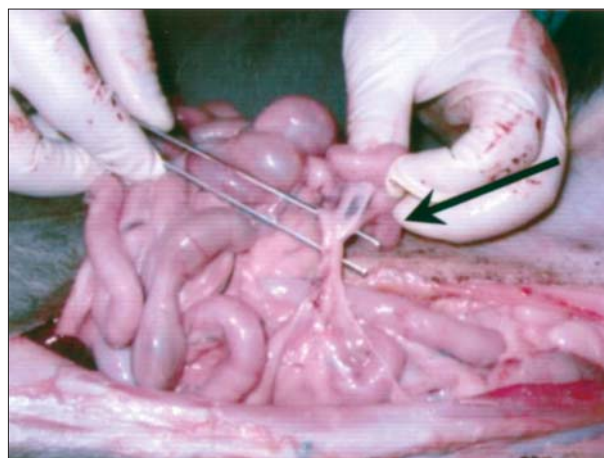


تصویر ۶ - چسبندگی نسبتاً قوی چادرینه به راس مثانه در گروه جراحی باز.



تصویر ۳ - چسبندگی سازمان یافته چادرینه به سطح داخلی دیواره سمت چپ حفره بطنی در گروه لاپاروسکوپی.

بود (جدول ۱). امتیاز ارزیابی درد هر یک از سگ‌ها با استفاده از آزمون آماری ناپارامتری من ویتنی (۱۴) مورد ارزیابی قرار گرفته و تفاوت موجود در میزان درد ارزیابی شده از نظر آماری معنی دار ($p < 0.05$) بود (جدول ۲). نتایج خون شناسی سگ‌ها در دو گروه نیز با استفاده از آزمون Student t test (۱) ارزیابی شده و تفاوت معنی داری در هیچ یک از پارامترهای ارزیابی شده مشاهده نگردید. ظاهر اسکار جراحی در گروه لاپاروسکوپی زیباتر بود. در بررسی آسیب شناسی ماکروسکوپی تعداد و وسعت چسبندگی‌ها در گروه جراحی باز بیشتر از جراحی لاپاروسکوپی بود و بیشتر چسبندگی‌ها در گروه جراحی باز در محل چادرینه و بخیه خط سفید، مثانه به صفاق جداری در محل بخیه خط سفید (تصویر ۶)، چادرینه و رباط پهن، رباط پهن به بخش‌هایی از روده (تصویر ۵)، سطح پشتی مثانه به محل قطع پایه رحم، چادرینه و راس مثانه، مهبل و سطح سروزی راست روده و محل قطع پایه رحم به سطح سروزی انتهای قولون نزولی (تصویر ۴) مشاهده گردید در حالی که در گروه جراحی لاپاروسکوپی در این نواحی چسبندگی کمتری دیده شد. در یکی از



تصویر ۵ - چسبندگی محل برداشت تخمدان سمت راست و رباط پهن به مزانتز روده در انتهای ایلئوم در گروه جراحی باز.



تشکر و قدردانی

نویسندگان مقاله از مساعدت و همکاری معاونت پژوهشی دانشکده و قطب علوم درمانگاهی در راستای حمایت‌های مالی تقدیر و تشکر می‌نمایند.

References

1. Barvijuk, A.J., Dziag, R., Jakubiak, T. (2003) Evaluation of the advantages of laparoscopic procedures for hysterectomy. *Ginekol. Pol.* 74: 509-514.
2. Hansen, B.D. (2003) Assessment of pain in dogs: *Veterinary clinical studies. ILAR.* 44: 64-70.
3. Bojrab, J. (2000) Endosurgery. In *Current Techniques in Small Animal Surgery*. Williams and Wilkins Co. Philadelphia. 729-745.
4. Austin, B., Otto, I., Stephanie, M., Hamilton, R., Broadstone, V. and Martin, R.A. (2003) Laparoscopic ovariohysterectomy in nine dogs. *J. Am. Anim. Hosp. Assoc.* 39: 391-396.
5. Clarence, A.R. (2003) Minimally invasive techniques create growth potential for surgical cases. *DVM News Magazine.* 1:5.
6. Dvidson, E.B., Molli, D.H., Payton, M.E. (2002) Comparison of laparoscopic ovariohysterectomy and ovariohysterectomy in dogs. *Vet. Surg.* 4: 201-203.
7. Freeman, L.J. (1999) Reproductive surgery. In *Veterinary Endosurgery*, Mosby. Co. p.15-17.
8. Garry, R., Fountain, J., Mason, S., Have, J., Napp, V., Abbot, J., Clayton, R. and Philips, G. (2004) The evaluate study: two parallel randomized trials, one comparing laparoscopic with abdominal hysterectomy, the other comparing laparoscopic with vaginal hysterectomy. *B.M.J.* 328:7432: 129.
9. Group, O.L.S. (1991) Postoperative adhesion development after operative laparoscopy: evaluation at early second-look procedures. *Fertil. Steril.* 55: 700-704.
10. Hamadane, A., Adamiak, Z., Brzeski, W. (2003) Laparoscopic ovariectomy of dogs by endoloop suture. *Indian Vet. J.* 80: 766-768.
11. Hancock, R.B. (2005) Comparison of Postoperative Pain Following Ovariohysterectomy via Harmonic Scalpel-Assisted Laparoscopy versus Traditional

تکنیک‌های جراحی دام کوچک فراگیری این تکنیک را برای جراحان دامپزشکی ضروری می‌داند و عقیده دارد به دلیل پیشرفت روزافزون جراحی لاپاروسکوپی در علم پزشکی روزانه تمایل بیشتری برای انجام جراحی‌های متداول به این روش در میان صاحبان حیوانات مشاهده خواهد شد و در نتیجه جراحان دامپزشک می‌بایست پاسخگوی این نیاز در آینده‌ای نه چندان دور باشند (۳).

به کاربردن روش لاپاروسکوپی در برداشت رحم در انسان با مدت بستری کوتاه‌تر و بازگشت سریع‌تر بیماران به فعالیت‌های روزمره همراه است (۱). در این بررسی میزان از دست رفتن خون در گروه لاپاروسکوپی به صورت معنی‌داری کمتر از گروه جراحی باز بود. این یافته با نتایج Holub در سال ۱۹۹۹ که خونریزی را متداول‌ترین پی‌آمد برداشت رحم و تخمدان به روش لاپاروسکوپی عنوان نموده (۱۲)، مغایرت دارد که علت آن می‌تواند به خاطر به کارگیری الکتروکوتر دو قطبی در مطالعه حاضر باشد (۸). همچنین نتایج این بررسی در مورد میزان درد نیز با نتایج Davidson Ellen B در سال ۲۰۰۴ و نتایج Hancock R. B در سال ۲۰۰۵ که درد کمتری را در گروه جراحی لاپاروسکوپی گزارش نموده‌اند، هماهنگی دارد که با توجه به مزایای این تکنیک نوین توصیه می‌شود به منظور کاهش آلام حیوانات بیشتر مورد استفاده قرار گیرد. در ارتباط با زمان به طول انجامیدن جراحی در بررسی‌های گذشته استفاده از الکتروکوتر و گواگولاسیون دو قطبی طول عمل را از ۵۳ به ۴۷ دقیقه کاهش داده (۱۸) و در بررسی دیگری مدت زمان به طول انجامیدن این عمل در سگ ۶۰ دقیقه گزارش گردیده (۴) که با یافته‌های این مطالعه قابل مقایسه است. در بررسی حاضر متوسط تعداد ضربان قلب در حین جراحی بیشتر از گروه جراحی باز بود که می‌توان آن را به فشار ناشی از دمیدن گاز CO₂ به محوطه بطنی دانست گرچه میزان درصد اشباع هموگلوبین خون از اکسیژن در دو گروه تفاوت معنی‌داری را نشان نمی‌داد. Group OLS در سال ۱۹۹۱ عنوان نموده که جراحی لاپاروسکوپی در انسان با چسبندگی‌های کمتری همراه می‌باشد (۶) ولی در دامپزشکی در این زمینه تاکنون بررسی صورت نگرفته و بررسی حاضر نیز نشان دهنده کاهش چسبندگی‌ها در جراحی لاپاروسکوپی می‌باشد. لازم به ذکر است که چسبندگی‌های محوطه بطنی علاوه بر افزایش احتمال درگیری و اختناق روده‌ها منجر به محدودیت حرکت به واسطه درد ناشی از چسبندگی‌ها می‌شوند (۹). علت کاهش چسبندگی‌ها را می‌توان به دستکاری و ترومای کمتر در جراحی لاپاروسکوپی و استفاده از الکتروکوتر دو قطبی به جای لیگاتور نسبت داد و وسعت چسبندگی‌ها در محل لیگاتورها و بخیه خط سفید در گروه جراحی باز تأییدی بر این مطلب است. مشاهده رنگ زرد تیره و ندول‌های قهوه‌ای بر روی رباط پهن در این مطالعه احتمالاً به خاطر دژنراسیون بافت چربی در اثر حرارت می‌باشد که توسط الکتروکوتر به وجود آمده است. پرخونی عروق مزانتریک و تورم عقده‌های لنفاوی و پرخونی شدید در قسمت قشری عقده‌های لنفاوی به نظر می‌رسد ناشی از التهاب ناحیه به دنبال ترومای جراحی و زهکشی بقایای بافتی و عوامل عفونی احتمالی در مواضع یاد شده باشد.



- Celiotomy in Dogs. A thesis submitted in partial fulfillment of the requirements for the degree of Master of Science In Veterinary Medical Sciences. Department Of Small Animal Clinical Science, American College of Veterinary Surgeons.
12. Holub, V.J., Roth, J., Pertl, J., Lukac, J. (1999) Perioperative hemorrhage associated with laparoscopic hysterectomy: retrospective study. *Ceska. Gynecol.* 64: 143-146.
 13. Minami, S., Okamoto, Y., Eguchi, H., Kato, K. (1997) Successful laparoscopy assisted ovariohysterectomy in two dogs with pyometra, *J. Vet. Med. Sci.* 59: 845-857.
 14. Mansoorfar, K. (2000) Statistical analysis, 5th Ed., Tehran University Publication, Tehran, Iran. p. 165-172.
 15. Mehdizadeh, A. (1995) Fundamentals of Laparoscopy. First addition Taimoorzadeh Publication. p. 12-16.
 16. Okamoto, Y.S., Kato, M.K., Matsushashi, A. (1998) Laparoscopy-assisted ovariohysterectomy in dogs and cats. *J. Japan Vet. Med. Association.* 51: 91-94.
 17. Remedios, A.M. (1997) Laparoscopic versus open ovariohysterectomy in dogs: a comparison of post operative pain and morbidity. *Vet. Surg.* 26: 425.
 18. VanGoethem, B.E., Rosenveltdt, K.W., Kirpensteijn, J. (2003) Monopolar versus bipolar electrocoagulation in canine laparoscopic ovariectomy: a nonrandomized, prospective, clinical. trial. *Vet. Surg.* 32: 464-470.
 19. Widmann, F.K. (1985) Blood collection. in Widmann FK Edited by Technical Manual. American Association of Blood Banks (9th Ed). Virginia, AABB, p. 12 1985.
 20. Wildt, D.E., Lawler, D.F. (1985) Laparoscopic sterilization of the bitch and queen by uterine horn occlusion. *Am. J. Vet. Res.* 46: 864-869.



COMPARATIVE EVALUATION OF LAPAROSCOPIC AND OPEN ELECTIVE OVARIOHYSTERECTOMY IN DOGS

Bakhtiari, J.^{1*}, Mokaram, S.¹, Khalaj, A.R.², Sharifi, D.¹, Ashrafi Halan, J.³, Tavakoli, A.¹

¹Department of Clinical Sciences, Faculty of Veterinary Medicine, University of Tehran, Tehran-Iran.

²Department of Surgery, Faculty of Medicine, University of Shahed, Tehran-Iran.

³Department of Pathobiology, Faculty of Veterinary Medicine, University of Tabriz, Tabriz -Iran.

(Received 30 November 2006 , Accepted 29 March 2007)

Abstract:

Laparoscopic and open ovariohysterectomy were compared for the following parameters: surgical time, incision length, suture number, saturation of oxyhemoglobin (SpO₂), heart rate, complications, CBC findings, Melbourne pain scale (MPS) and gross pathology. MPS pain scores were evaluated using Mann-whitney U Test. Other parameters were evaluated using Student's t test. There were no significant differences in SpO₂, heart rate, surgical complications, MPS pain scores and CBC, where as the blood loss was significantly ($P < 0.05$) lower and the total incision length and suture number was less in laparoscopic group. There were less surgical time and more extensive adhesion formation in the open technique. The laparoscopic ovariohysterectomy is a potentially safe surgical technique in dogs and leads to less adhesion formation that may result in pain of adhesion sites and movement limitation.

Key words: laparoscopy, dogs, ovariohysterectomy, pain assessment.

*Corresponding author's email: bakhtiar@ut.ac.ir, Tel: 021-61117121, Fax: 021-66933222

