

اولتراسونوگرافی داپلر رنگی و طیفی سرخرگ رانی خرگوش

مجید مسعودی فرد^{۱*}، علیرضا وجهی^۱، سازنگ سروری^۱، سمیه اسدزاده منجیلی^۲

(۱) گروه علوم درمانگاهی دانشکده دامپزشکی دانشگاه تهران، تهران - ایران.

(۲) دانش آموخته دانشکده دامپزشکی دانشگاه تهران، تهران - ایران.

(دریافت مقاله: ۲۵ فروردین ماه ۱۳۸۵، پذیرش نهایی: ۱۵ اسفند ماه ۱۳۸۵)

چکیده

اولتراسونوگرافی داپلر می تواند اطلاعات مهمی درباره مشکلات عروقی بدن از طریق آنالیز موج جریان خون فراهم کند. هدف این تحقیق بدست آوردن تصاویر طبیعی داپلر رنگی و محاسبه پارامترهای مرتبط با داپلر طیفی در سرخرگ رانی خرگوش های سالم می باشد. بدین منظور اولتراسونوگرافی داپلر رنگی و طیفی از سرخرگ رانی ۸ خرگوش سفید نیوزلندی سالم در قسمت میانی اندام حرکتی خلفی راست و چپ انجام شد. پس از ارزیابی تصاویر داپلر رنگی، مقادیر حداکثر سرعت جریان خون در سیستول، سرعت جریان خون در انتهای دیاستول، متوسط سرعت جریان خون، اندیکس مقاومت عروقی و اندیکس قدرت پالسی سرخرگ با استفاده از منحنی طیفی داپلر پالسی اندازه گیری شدند. در داپلر رنگی جریان خون ضربان دار و لایه ای به دلیل تفاوت رنگ قسمت های کناری و وسطی رگ مشخص بود به نحوی که در مرکز سرخرگ رنگ های روشن تر که نشانه سرعت بیشتر جریان خون می باشد، جلب توجه می نمود. در داپلر پالسی، الگوی جریان طیفی با مقاومت نسبتاً بالا و جریان خون دو مرحله ای دیده می شد. از نتایج این تحقیق می توان به عنوان مقادیر استاندارد در ارزیابی وضعیت همودینامیک سرخرگ رانی در عوارضی نظیر ترومبوآمبولی و استنوز سرخرگ در خرگوش به عنوان یک مدل حیوانی استفاده نمود.

واژه های کلیدی: اولتراسونوگرافی، داپلر رنگی، داپلر پالسی، سرخرگ رانی، خرگوش.

نظیر دستگاه گردش خون و قلب و عروق پرداخت و در صورت مشاهده اختلال در عملکرد آنها، جهت انجام درمان به روشی بهتر و مفیدتر اقدام نمود. علاوه بر آن با کمک تکنیک اولتراسونوگرافی داپلر رنگی و طیفی می توان مطالعات تحقیقاتی بر روی حیوانات سالم و فاقد مشکلات بالینی خاص انجام داد. مثلاً با بررسی خصوصیات همودینامیک در رگ های منطقه خاصی از بدن حیوان می توان استانداردهای مربوط به سیستم گردش خون حیوان را در شرایط طبیعی بدست آورد. وجود این استانداردها و اطلاعات به دامپزشکان و محققان کمک های فراوانی در تشخیص موارد غیر طبیعی خواهد نمود. خرگوش از جمله حیواناتی است که به عنوان یک مدل آزمایشگاهی همواره مورد توجه علوم پزشکی و دامپزشکی قرار گرفته است. از خرگوش جهت مقاصد تحقیقاتی مختلفی استفاده می شود. از جمله موارد استفاده از خرگوش، مطالعه قلب و عروق بدن در عوارضی نظیر ایسکمی عروق اندام های خلفی، اثرات داروهای ضد ترومبوز عروق، تنگی تجربی دریچه آئورتی، بررسی اثرات مختلف داروهای ساخته شده بر روی دستگاه های مختلف بدن و غیره می باشند (۱۴، ۱۲، ۱۱، ۱۰، ۵، ۴، ۲).

هدف از ارائه این مقاله ارزیابی تصاویر طبیعی داپلر رنگی و محاسبه پارامترهای مرتبط با داپلر طیفی در سرخرگ رانی خرگوش می باشد. لازم به ذکر می باشد که مطالعات و بررسی های انجام شده در مورد کاربردهای اولترا سونوگرافی داپلر رنگی و طیفی در ارزیابی سیستم عروق محیطی خرگوش و حتی سایر حیوانات محدود می باشند.

مواد و روش کار

این تحقیق بر روی ۸ رأس خرگوش سالم سفید نیوزلندی با میانگین وزنی

مقدمه

در دو دهه اخیر کاربرد امواج فراصوتی با توجه به پیشرفت تکنولوژی الکترونیک و نرم افزارهای تصویرسازی، رشد خیلی سریعی داشته است. روش اولتراسونوگرافی داپلر یکی از روش های نسبتاً جدید و مهم تشخیصی و تحقیقی در علوم پزشکی و دامپزشکی است. استفاده از سونوگرافی داپلر تقریباً در تمام شاخه های پزشکی در حال گسترش است. علاوه بر آن امروزه از اولتراسونوگرافی داپلر در شاخه های مختلف علم دامپزشکی نیز به طور روز افزون استفاده می شود. اولتراسونوگرافی داپلر رنگی و طیفی می تواند اطلاعات مهمی درباره مشکلات عروق بدن از طریق آنالیز موج جریان خون فراهم کند. این تکنیک امکان تصویر برداری ساختارهای بدن را با انداختن تصویر رنگی عروق بر روی تصویر دو بعدی به هنگام فراهم نمودن تا از این طریق و نیز با روش داپلر پالسی بتوان الگوهای مختلف جریان خون و سرعت آن را در رگ مورد ارزیابی قرار داد. در این تکنیک با استفاده از اصل داپلر و ارسال امواج به سمت عروق و تغییر فرکانس صوت بازگشتی (شیفت داپلر) پس از برخورد به گلبول های قرمز خون در حال حرکت، امکان محاسبه سرعت، جهت و ماهیت جریان خون فراهم می گردد. هر چقدر شیفت داپلر بزرگتر باشد، سرعت حرکت گلبول های قرمز در عروق خونی نیز بیشتر است. برای محاسبه دقیق تر سرعت جریان خون، امواج ارسالی باید در حد امکان موازی بارگ مورد بررسی باشند، در غیر این صورت نیاز به تصحیح زاویه داپلر خواهد بود (۹، ۶).

با استفاده از این تکنیک می توان در زمان بروز عوارض و بیماری های گوناگون حیوانات به بررسی چگونگی عملکرد دستگاه های داخلی بدن



به اندازه یک میلی متر تنظیم می‌گردید. از آنجا که زاویه مناسب بین پالس داپلر (خط نشانگر) و مسیر رگ بین ۳۰ تا ۶۰ درجه می‌باشد در حین کار تلاش می‌گردید زاویه مناسبی بین مسیر ارسال داپلر و رگ وجود داشته باشد (تصحیح زاویه داپلر). این کار هم با اندکی مایل نمودن ترانسدایوسر و هم با زدن دکمه steer انجام می‌گرفت. (در عمل steer، پالس داپلر توسط دستگاه با زاویه بیشتری نسبت به خط عمود به سمت هدایت می‌شود). در این تحقیق، این زاویه در تمام موارد بررسی شده، در زیر ۶۰ درجه بود.

پس از تنظیمات فوق، دستور تهیه منحنی طیفی داپلر پالسی اجرا و منحنی مذکور رسم می‌گردید و هر جا که منحنی مناسبی از رگ به دست می‌آمد، تصویر ثابت شده و اندازه‌گیری‌های مورد نیاز روی منحنی‌های تهیه شده از ۵ ضربان سرخرگی (به طور متوسط) به عمل می‌آمد (تصویر ۲). این کار در مورد هر سرخرگ به دو صورت انجام می‌گرفت:

۱- استفاده از روش Auto trace که در این روش محدوده منحنی به طور اتوماتیک توسط دستگاه مشخص و مقادیر متغیرهای مربوط به منحنی گزارش می‌گردید.

۲- استفاده از روش دستی که در این روش اندازه‌گیری‌های تعدادی از متغیرها بر روی منحنی توسط فرد عامل انجام می‌گرفت. در نهایت میانگین مقادیر هر دو روش به عنوان اعداد نهایی ثبت می‌شد.

داده‌های به دست آمده از منحنی طیفی داپلر پالسی عبارت بودند از: ۱- حداکثر سرعت جریان خون در سیستول (PSV=Peak Systolic Velocity) ۲- سرعت جریان خون در انتهای دیاستول (Diastolic Velocity) ۳- متوسط سرعت جریان خون (EDV=End Diastolic Velocity) ۴- اندیکس مقاومت عروقی (RI=Resistive Index) ۵- اندیکس قدرت پالسی (PI=Pulsatility Index).

نتایج

در مقطع عرضی از قسمت وسطی داخل ران، در داپلر رنگی مقطع سیاهرگ و سرخرگ رانی به خوبی مشخص می‌شد. به دلیل نبض دار بودن سرخرگ و موقعیت آن، امکان تفریق آن از سیاهرگ وجود داشت. در داپلر رنگی از مقطع طولی سرخرگ، جریان خون ضربان دار و لایه‌ای به دلیل تفاوت رنگ قسمت‌های کناری و وسطی رگ مشخص بود به نحوی که در مرکز سرخرگ رنگ‌های روشن‌تر که نشانه سرعت بیشتر جریان خون می‌باشد، جلب توجه می‌نمود. چنانچه در این موارد فرکانس تکرار پالس (PRF) در حد پایینی تنظیم شده بود، آرتی فکت الیازینگ (Aliasing artifact) در مرکز رگ به صورت رنگ آبی روشن مشاهده می‌شد. در داپلر پالسی، الگوی جریان طیفی با مقاومت نسبتاً بالا و جریان خون بلانت (Blunt flow) و سرعت جریان دو مرحله‌ای دیده می‌شد (تصویر ۲). در برخی موارد تشخیص سرعت جریان خون در انتهای دیاستول به دلیل تعداد ضربان بالای قلب در این حیوان به سختی انجام می‌گرفت و منحنی مربوط به انتهای دیاستول با منحنی شروع سیستول یکی می‌شد.

و انحراف معیار $2/05 \pm 2/26$ کیلوگرم انجام شد. از این ۸ رأس خرگوش، تعداد ۴ خرگوش نرو ۴ خرگوش ماده بودند. خرگوش‌های انتخاب شده از نظر بالینی هیچگونه علائمی از بیماری نشان نمی‌دادند. در این تحقیق، از دستگاه اولتراسونوگرافی مدل GE-Voluson 730 pro مجهز به ترانسدایوسر خطی تی شکل و مولتی فرکانس، دارای فرکانس ۱۲-۶ مگاهرتز و طول سطح تماس ۴ سانتیمتر با امکانات داپلر رنگی و داپلر پالسی استفاده شد.

پس از توزین هر خرگوش، موهای قسمت داخلی ران در هر دو اندام حرکتی خلفی راست و چپ تراشیده می‌شد. حیوان مقید شده و بر روی پهلوئی جانبی قرار می‌گرفت. پس از آغشته نمودن ناحیه تراشیده شده با مقدار کافی از ژل اولتراسونوگرافی، قسمت داخلی ران جهت آزمایش سونوگرافی آماده می‌شد.

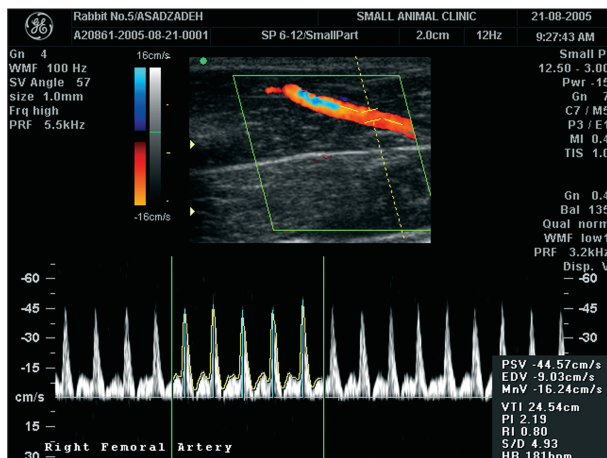
مشخصات هر یک از خرگوش‌ها و شماره آنها در قسمت اطلاعات مربوط به حیوان در دستگاه ثبت می‌شد و از تنظیمات پیش فرض دستگاه جهت اولتراسونوگرافی قسمت‌های کوچک بدن (Small parts) استفاده می‌گردید. فرکانس مورد استفاده در این تنظیم بالاترین فرکانس ترانسدایوسر برای داشتن بهترین وضوح تصویر بود. در حین کار تلاش گردید تا تنظیمات دستگاه برای تمام خرگوش‌ها یکسان باشد. این تنظیمات عبارت بودند از: بهره دستگاه (Gain)، جبران بهره زمانی، تعداد کانون مورد استفاده، عمق قرار گرفتن کانون‌ها، عمق تصویربرداری یا میدان دید، فرکانس تکرار پالس در داپلر رنگی و پالسی، فیلتر حرکت دیواره، نحوه قراردادن ترانسدایوسر و نحوه انجام سونوگرافی عروق قسمت داخلی ران.

برای شروع کار، ترانسدایوسر به صورت عرضی در حالی بر روی قسمت وسطی و داخل ران قرار داده می‌شد که فرورفتگی نشان دهنده سمت چپ تصویر به سمت قدام اندام حرکتی قرار گیرد. در این حال تصاویر دو بعدی از این ناحیه تهیه گردیده و تلاش می‌شد که مقطع عرضی سرخرگ و سیاهرگ رانی مشخص گردد. برای این کار پس از مشخص شدن سطح استخوان ران به دلیل مشاهده آرتی فکت سایه صوتی در زیر آن، سرخرگ و سیاهرگ رانی در خلف این استخوان جستجو می‌شدند. در همین حال داپلر رنگی فعال می‌شد. در این وضعیت مقطع سرخرگ و سیاهرگ رانی با دو رنگ متفاوت قرمز و آبی که نشان دهنده جهت حرکت مخالف این دو رگ می‌باشد، مشخص می‌گردید (تصویر ۱). تنظیم رنگ به صورت اختیاری برای سرخرگ با رنگ قرمز و برای سیاهرگ با رنگ آبی انجام می‌شد.

پس از تهیه تصاویر مناسب از این نما، با حرکت چرخشی ترانسدایوسر در زاویه ۹۰ درجه و در امتداد سرخرگ، نمای طولی از این رگ در حالی تهیه می‌شد که قسمت بالای رگ در سمت چپ تصویر و قسمت پایینی در سمت راست تصویر قرار می‌گرفت.

ارزیابی و توصیف نوع جریان سرخرگ رانی در تصاویر داپلر رنگی از مقاطع طولی سرخرگ انجام پذیرفته و در این وضعیت، داپلر پالسی فعال می‌شد. با زدن دکمه داپلر پالسی، خط نشانگر نشان دهنده محل ارسال پالس داپلر نمایان شده و محدوده حجم نمونه‌گیری (Sample volume)



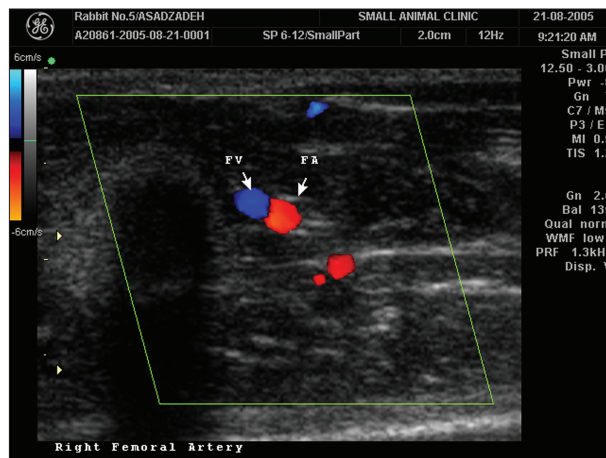


تصویر ۲- تصویر داپلر رنگی از مقطع طولی سرخرگ رانی به همراه منحنی طیفی بدست آمده از داپلر پالسی. در تصویر داپلر رنگی، بالای تصویر نشان دهنده سطح پوست ناحیه داخلی ران بوده، سمت چپ تصویر نشان دهنده قسمت بالایی و سمت راست تصویر نشان دهنده قسمت پایینی اندام می باشند. در منحنی داپلر طیفی تهیه شده از سرخرگ رانی، میانگین پارامترهای حاصل از منحنی ۵ پالس مورد ارزیابی و اندازه گیری قرار می گرفتند.

عروقی کمک کنند لذا به دست آوردن مقادیر طبیعی سرعت جریان خون عروقی برای تشخیص موارد بیماری ضروری به نظر می رسد که در این مطالعه، سرعت طبیعی پارامترهای مختلف سرخرگ رانی در خرگوش با توجه به اهمیت این حیوان در تحقیقات علوم پزشکی و دامپزشکی مورد ارزیابی قرار گرفت و مقادیر PSV و EDV محاسبه شده در این تحقیق در خرگوش، تفاوت کاملاً مشخصی را نسبت به آنچه در سگ گزارش شده نشان می داد (۶).

اهمیت داشتن اطلاعات پایه از سیگنال داپلر طبیعی هر یک از عروق بدن بایستی مورد تاکید قرار گیرد زیرا سیگنال های داپلر چه در انسان و چه در حیوانات برای هر یک از عروق جنبه اختصاصی و ویژه دارند و تغییر در شکل منحنی رگ از جنبه پاتولوژی اهمیت دارد. جریان خون لایه ای در عروق بدن ممکن است به صورت جریان پلاگ (Plug flow) یا محدوده باریک فرکانس یا سرعت در لایه های در حال حرکت خون در عروق بزرگ نظیر آئورت، جریان پارابولیک (Parabolic flow) یا محدوده وسیع فرکانس یا سرعت در عروق کوچکتر نظیر سرخرگ کلیوی و جریان بلانت (Blunt flow) یا محدوده حد واسط فرکانس یا سرعت در عروق با اندازه متوسط نظیر سرخرگ سلیاک (Celiac artery) باشد (۹). در این تحقیق مشخص گردید که جریان خون سرخرگ رانی خرگوش به صورت بلانت می باشد زیرا در اکثر موارد سطح زیر منحنی پیک سیستولی پر بود، در حالی که وضعیت جریان خون سرخرگ رانی در سگ به صورت پلاگ گزارش شده است (۶).

Toker و Sagmanligil در سال ۲۰۰۲ یافته های اکوکاردیوگرافی خرگوش سالم نیوزلندی را با استفاده از تکنیک داپلر ارزیابی نموده و آناتومی و عملکرد قلب خرگوش را مورد بررسی قرار دادند و تفاوت معنی داری را بین این یافته ها در خرگوش و یافته های موجود در سگ و گربه گزارش ندادند. Tublin و همکاران در سال ۱۹۹۹ نیز شاخص مقاومت عروقی عروق کلیه در خرگوش را



تصویر ۱- تصویر داپلر رنگی از مقطع عرضی سرخرگ (FA) و سیاهرگ رانی (FV). در این تصویر، سرخرگ رانی در قسمت عمقی و خلفی تر نسبت به سیاهرگ رانی دیده می شود. این تصویر از قسمت وسطی و داخل ران تهیه گردیده است. بالای تصویر نشان دهنده سطح پوست ناحیه داخلی ران بوده، سمت چپ تصویر نشان دهنده قسمت قدامی اندام حرکتی خلفی و سمت راست تصویر نشان دهنده قسمت خلفی اندام می باشد.

نتایج اندازه گیری های به عمل آمده در این تحقیق شامل مقادیر حداکثر سرعت جریان خون سرخرگ رانی در سیستول، سرعت جریان خون در انتهای دیاستول، متوسط سرعت جریان خون، اندیکس قدرت پالسی و اندیکس مقاومت عروقی سرخرگ در ۸ راس خرگوش و میانگین و انحراف معیار این اندازه گیری ها در جدول ۱ آورده شده است.

بحث

اولتراسونوگرافی داپلر امروزه به عنوان یک ابزار تشخیصی مهم در ارزیابی سیستم قلبی- عروقی انسان به دلیل غیرتهاجمی بودن، موارد استفاده فراوانی پیدا کرده است. سرعت جریان خون در اولتراسونوگرافی داپلر با استفاده از معادله داپلر محاسبه می گردد که در آن نزدیک ترین سرعت محاسبه شده به سرعت واقعی جریان خون زمانی به دست می آید که زاویه داپلر از ۶۰ درجه کمتر باشد (۸). حفظ این زاویه در زیر ۶۰ درجه که محدوده قابل قبول برای اندازه گیری صحیح می باشد در مورد سرخرگ رانی تا حدی مشکل است هر چند که توانایی این دستگاه در زاویه دادن به پرتو داپلر (Steer) تا حد زیادی در بدست آوردن این زاویه کمک می نمود.

مقادیر PSV، EDV و PI از پارامترهایی هستند که در اولتراسونوگرافی داپلر به میزان بیشتری برای مشخص نمودن بیماری های سرخرگی در انسان و حیوانات مورد استفاده قرار می گیرند، به خصوص مقدار PSV به عنوان معتبرترین پارامتر قابل اندازه گیری در اولتراسونوگرافی داپلر جهت تشخیص استنوز در عروق بدن انسان معرفی گردیده است (۱). Meyer و همکاران در سال ۱۹۹۷ عنوان نمودند که چنانچه مقدار EDV در اولتراسونوگرافی داپلر از سرخرگ مشترک کاروتید در انسان از ۸۰ سانتیمتر بر ثانیه بیشتر باشد نشان دهنده استنوز شدید رگ می باشد. پس با توجه به این که تغییر مقادیر مرتبط با سرعت جریان خون می توانند در تشخیص یک سری از عوارض



تشکر و قدردانی

از همکاری جناب آقای دکتر علی میرشاهی و جناب آقای داود فسخودی

در انجام مراحل این تحقیق کمال تشکر و قدردانی به عمل می‌آید.

References

1. Beebe, H.G., Salles-Cunha, S.X., Scissons, R.F., Dosick, S.M., Whalen, R.C., Gale, S.S., Pigott, J.P. and Seiwert, A.J. (1999) Carotid arterial ultrasound scan imaging: a direct approach to stenosis measurement. *J. Vasc. Surg.* 29: 838-844.
2. Chang, D., Seo, M., Choi, H., Lee, H., Lee, K., Eom, K., Lee, Y. and Yoon, J. (2002) Application of transarterial embolization of renal artery in rabbits with experimental hydronephrosis. *J. Vet. Med. Sci.* 64:693-698.
3. Coley, B.D., Arellano, R.S., Talner, L.B., Baker, K.G., Peterson, T. and Mattrey, R.F. (1995) Renal resistive index in experimental partial and complete ureteral obstruction. *Acad. Radiol.* 2:373-8.
4. Kyriakides, Z.S., Petinakis, P., Kaklamanis, L., Lyras, T., Sbarouni, E., Karayannakos, P., Iliopoulos, D. and Kremastinos, D.T. (2003) Gender does not influence angiogenesis and arteriogenesis in a rabbit model of chronic hind limb ischemia. *Int. J. Cardiol.* 92:83-91.
5. Lee, H.J., Cho, J.Y., Kim, S.H. (2001) Resistive index in rabbits with experimentally induced hydronephrosis - Effect of furosemide. *Acad. Radiol.* 8: 987-992.
6. Lee, K., Choi, M., Yoon, J., Jung, J. (2004) Spectral waveform analysis of major arteries in conscious dogs by doppler ultrasonography. *Vet. Radiol. Ultrasound.* 45: 166-171.
7. Meyer, J.I., Khalil, R.M., Obuchowski, N.A. and Baus, L.K. (1997) Common carotid artery, variability of doppler ultrasonography velocity measurements. *Radiology.* 204:339-341.
8. Nelson, T.R., Pretorius, D.H. (1988) The doppler signal: where does it come from and what does it mean? *Am. J. Roentgenol.* 51:439-447.
9. Nyland, T.G., Matton, J.S. (2002) Small animal diagnostic ultrasound, 2nd Ed., W.B. Saunders Company, Philadelphia. pp. 1-18.

جدول ۱- مقادیر پارامترهای اندازه‌گیری شده از منحنی طیفی اولتراسونوگرافی داپلر پالسی سرخرگ رانی در خرگوش‌های بررسی شده در این مطالعه و میانگین و انحراف معیار این پارامترها.

پارامتر / شماره خرگوش	حد اکثر سرعت جریان خون در سیستول (سانتی متر بر ثانیه)	سرعت جریان خون در انتهای دیاستول (سانتی متر بر ثانیه)	متوسط سرعت جریان خون (سانتی متر بر ثانیه)	اندیکس قدرت پالسی	اندیکس مقاومت عروقی
شماره ۱	۴۵/۶۴	۱۴/۹۴	۲۱/۸۱	۱/۴۳	۰/۶۶
شماره ۲	۴۲/۶۸	۸/۷۸	۱۵/۵۸	۲/۱۶	۰/۷۸
شماره ۳	۳۳/۶۰	۱۰/۴۶	۱۴/۹۳	۱/۵۴	۰/۶۸
شماره ۴	۴۰/۶۴	۱۱/۳۹	۱۷/۴۴	۱/۶۷	۰/۷۱
شماره ۵	۴۲/۸۲	۱۰/۴۶	۱۸/۰۶	۱/۸۰	۰/۷۴
شماره ۶	۵۲/۵۵	۱۳/۶۲	۱۹/۶۵	۱/۶۹	۰/۷۳
شماره ۷	۵۲/۰۱	۱۴/۷۱	۲۲/۴۲	۱/۹۸	۰/۷۱
شماره ۸	۴۲/۱۲	۱۲/۹۳	۲۰/۰۴	۱/۷۹	۰/۷۳
میانگین	۴۴/۸۸	۱۲/۱۶	۱۸/۷۴	۱/۷۶	۰/۷۲
انحراف معیار	۶/۳۵	۲/۲۲	۲/۷۳	۰/۲۳	۰/۳۷

مورد توجه قرار داده و ارتباط آن را با مقاومت عروق کلیه و فشار پالسی در هنگام سیستول و دیاستول مورد توجه قرار دادند. Lee و همکاران در سال ۲۰۰۱ اثرات فورزماید را در تغییر شاخص مقاومت عروقی (RI) کلیه خرگوش در تشخیص هیدرونفروز کلیه و مقایسه آن با کلیه سالم ارزیابی نموده و نتیجه گرفتند که افزایش شاخص مقاومت عروقی پس از مصرف فورزماید به طور معنی داری در کلیه بیمار نسبت به کلیه سالم بیشتر می‌باشد. در یک مطالعه دیگر، اثرات آمبولیزه کردن سرخرگ کلیوی در خرگوش‌های مبتلا به هیدرونفروز تجربی یک طرفی و مقایسه آن با کلیه سالم با استفاده از اولتراسونوگرافی مد روشنایی و داپلر رنگی مورد مقایسه قرار گرفت (۲). در مطالعه تجربی دیگری که توسط Coley و همکاران در سال ۱۹۹۵ به عمل آمد، کاربرد شاخص مقاومت عروقی در خرگوش به عنوان یک مدل حیوانی در ارزیابی انسداد جزئی و کامل میزبانی بررسی شد و نتیجه‌گیری شد که انسداد کامل میزبانی باعث افزایش معنی دار RI در عروق کلیه می‌شود هر چند که انسداد ناقص چنین وضعیتی را ایجاد نمی‌کند. از خرگوش همچنین در ارزیابی یافته‌های داپلر قدرتی در موارد بروز آرتریت عفونی و سینوویت غیر عفونی به عنوان یک مدل حیوانی استفاده شده است (۱۱).

اطلاعات به دست آمده از این تحقیق می‌تواند به عنوان مقادیر طبیعی در ارزیابی تغییرات همودینامیک سرخرگ رانی در عوارض نظیر ترومبومبولی، استنوز سرخرگ و نیز مطالعات تجربی استفاده از داروهای موثر بر رگ زایی و یا بر طرف کننده ایسکمی عروق بروی خرگوش به عنوان یک مدل حیوانی مورد استفاده قرار گیرد. به علاوه به نظر می‌رسد با توجه به نتایج و اهمیت این حیوان در تحقیقات کاربردی، مطالعات مشابه دیگری را می‌توان بر روی سایر عروق مهم و اصلی بدن این حیوان نظیر آئورت شکمی و شریان‌های کاروتید انجام داد.



10. Oliver, J.J., Rajapakse, N.W., Evans, R.G. (2002) Effects of indomethacin on responses of regional kidney perfusion to vasoactive agents in rabbits. *Clin. Exp. Pharmacol. Physiol.* 29: 873-9.
11. Strouse, P.J., DiPietro, M.A., Teo, H.J. and Chrisp, C.E. (1999) Power doppler evaluation of joint effusions: Investigation in a rabbit model. *Pediatr. Radiol.* 29:617-623.
12. Suchkova, V.N., Baggs, R.B., Francis, C.W. (2000) Effect of 40-kHz ultrasound on acute thrombotic ischemia in a rabbit femoral artery thrombosis model. *Circulation.* 101:2296-2301.
13. Toker, M., Sagmanligil, V. (2002) Evaluation of echocardiographic findings via Doppler technique in rabbits. *Turk. J. Vet. Anim. Sci.* 26:895-900.
14. Tublin, M.E., Tessler, F.N., Murphy, M.E. (1999) Correlation between renal vascular resistance, pulse pressure, and the resistive index in isolated perfused rabbit kidneys. *Radiol.* 213:258-264.



NORMAL COLOR AND PULSED-WAVED DOPPLER ULTRASONOGRAPHY OF FEMORAL ARTERY IN RABBITS

Masoudifard, M.^{1*}, Vajhi, A.R.¹, Soroori, S.¹, Asadzadeh Manjili, S.²

¹Department of Clinical Sciences, Faculty of Veterinary Medicine, University of Tehran, Tehran- Iran.

²Graduated from Faculty of Veterinary Medicine, University of Tehran, Tehran- Iran.

(Received 14 April 2006 , Accepted 5 March 2007)

Abstract:

Doppler ultrasound can provide important information about vascular problems through the analysis of blood flow wave-form. The purpose of this study was obtaining the normal images of color Doppler and estimation of blood flow velocity parameters of femoral artery in rabbits. Left and right femoral arteries of 8 healthy adult New Zealand rabbits were evaluated. Color and spectral doppler images of the artery were obtained. Values of peak systolic velocity (PSV), end diastolic velocity (EDV), resistive index (RI) and pulsatility index (PI) were measured. Color doppler showed a laminar flow with aliasing artifact in the center of flow due to higher velocity. Moderate to high resistance flow pattern with diphasic flow velocity and blunted profile were observed in spectral wave-form analysis of pulsed doppler. Results of this study may be useful as baseline in haemodynamic evaluation of femoral artery and evaluation of diseases such as thromboembolism and arterial stenosis in rabbits as an animal model.

Key words: ultrasonography, color doppler, pulse-waved doppler, femoral artery, rabbit.

*Corresponding author's email: mmfard@ut.ac.ir, Tel: 021- 61117079, Fax: 021-66933222

