

مورفومتری و هیستومتری بیضه موش سوری تیمار شده با فنل خالص

زهرا طویان^{۱*}، نادر گودرزی^۱، سیمین فاضلی پور^۲، جمیله سالارآملی^۱، علیرضا باهنر^۳

(۱) گروه علوم پایه، دانشکده دامپزشکی دانشگاه تهران، تهران-ایران.

(۲) گروه آناتومی، واحد پزشکی تهران، دانشگاه آزاد اسلامی، تهران-ایران.

(۳) گروه بهداشت مواد غذایی، دانشکده دامپزشکی دانشگاه تهران، تهران-ایران.

(دریافت مقاله: ۲ آبان ماه ۱۳۹۰، پذیرش نهایی: ۲۸ بهمن ماه ۱۳۹۰)

چکیده

زمینه مطالعه: فنل ماده شیمیایی آلی سمی است که در مواد غذایی و شیمیایی محیط اطراف ما یافت می شود. هدف: با توجه به کاربرد وسیع و اثرات مخرب فنل خالص، این مطالعه برای تعیین تأثیر آن بر ساختار مورفومتری و هیستومتری بیضه انجام شد. روش کار: ۲۴ سر موش سوری نر بالغ در یک گروه کنترل و ۳ گروه تجربی، برای مدت ۳۵ روز دوزهای ۳۰، ۷۵ و ۱۰۰ mg/kg فنل خالص را از طریق گاوژ دریافت کردند. در پایان، وزن بدن، بیضه ها و اسپید پرده، میزان شاخص گنادی و همچنین طول، عرض و ضخامت بیضه تعیین شد. در مطالعه هیستومتری یک، قطر لوله های اسپرم ساز و ضخامت اپیتلیوم ژرمینال اندازه گیری شد. نتایج: وزن بدن در دوزهای ۷۵ و ۱۰۰ (به ترتیب ۲/۰۲±۴/۰۹ g و ۲/۳۳±۳/۵۵ g) در مقایسه با گروه کنترل (۱۰/۱۶±۳/۹۷ g) کاهش معنی داری داشت (p<۰/۰۵). در حالی که وزن، طول، عرض و ضخامت بیضه ها در گروه های تجربی نسبت به گروه کنترل اختلاف معنی داری نداشت، ولی شاخص گنادی در دوزهای ۳۰، ۷۵ و ۱۰۰ (به ترتیب ۰/۵۳±۰/۰۷، ۰/۵۳±۰/۰۷ و ۰/۵۳±۰/۰۷) در مقایسه با گروه کنترل (۰/۸۸±۰/۰۸۳) افزایش معنی داری داشت (p<۰/۰۵). وزن اسپید پرده تنها در دوز ۷۵ mg/kg (۰/۰۱±۰/۰۰۶ g) نسبت به گروه کنترل (۰/۰۲±۰/۰۰۲ g) افزایش معنی داری نشان داد (p<۰/۰۵). قطر لوله های اسپرم ساز در دوزهای ۳۰ و ۷۵ (به ترتیب ۱۵۶/۸۹±۵۳/۳۶ μm و ۳۰/۱۸±۴۹/۴۴ μm) نسبت به گروه کنترل (۴۷/۹۶±۱۸/۴۲ μm) اختلاف معنی داری داشت (p<۰/۰۵). نتیجه گیری نهایی: فنل خالص می تواند موجب تغییراتی در وزن بدن، میزان شاخص گنادی و ساختار هیستومتری بیضه شود.

واژه های کلیدی: مورفومتری، هیستومتری، بیضه، موش سوری، فنل.

خوراکی، وزن بدن تغییراتی را نشان نداده ولی وزن بیضه ها در موش سوری افزایش داشته است و سمیت این ماده در روش زیر جلدی بسیار بیشتر از سایر روش های تجویز گزارش شده است (۱۵). در صورتی که تجویز خوراکی اکتیل فنل به میزان ۲۵۰ mg/kg در دوره آبهستی موش صحرائی، اختلاف معنی داری در وزن بیضه ها، وزن اپیدیدیم، قطر لوله های اسپرم ساز و همچنین ضخامت اپیتلیوم ژرمینال ایجاد نکرده است (۳). در مطالعه مشابه دیگری، اکتیل فنل به میزان ۸۰ mg/kg در موش صحرائی نر تأثیری بر روی وزن بدن نداشته ولی وزن بیضه ها را کاهش داده، همچنین توانسته موجب تغییرات هیستولوژیکی مانند از هم گسستگی اپیتلیوم ژرمینال در لوله های اسپرم ساز شود (۵). با توجه به اینکه کاربرد گسترده فنل خالص و ترکیبات آن در جامعه و مشاغل مختلف مطرح می باشد، لذا مطالعه تأثیرات احتمالی آن بر ساختار مورفومتری و هیستومتری بیضه ضروری بنظر می رسد.

مواد و روش کار

در این مطالعه تجربی تعداد ۲۴ سر موش سوری نر بالغ نژاد NIH، در سن ۸ هفتهگی از موسسه سرم سازی حصارک تهیه و به منظور سازگاری حیوانات با شرایط محیط، به مدت یک هفته در آزمایشگاه بخش تشریح

مقدمه

امروزه توسعه زندگی شهرنشینی و صنعتی در جوامع بشری و تولید روزافزون مواد شیمیایی، انسان را در معرض مقادیر انبوهی از مواد مضر و آسیب رسان قرار داده است که به طرق مختلف به بدن راه یافته و اثرات سوء آشکار و پنهانی را ایجاد می نمایند. فنل یکی از مواد شیمیایی است که به دلیل کاربردهای مختلف صنعتی و پزشکی به طور وسیع مورد استفاده قرار می گیرد. موجودات زنده به طرق مختلف در معرض آلودگی با فنل می باشند. عمده ترین و مهمترین منشاء تماس فنل، تماس شغلی است (۱،۷). این ماده به سرعت از پوست، دستگاه گوارش و ریه ها جذب و وارد سیستم گردش خون شده و در داخل بدن پخش می گردد (۴،۸،۱۰،۱۲،۱۳). بر اساس مطالعات انجام شده بر روی موش سوری، مشخص شده است که تجویز داخل صفاقی نانیل فنل به میزان ۴۲/۵ mg/kg به مدت ۳۵ روز، توانسته است وزن بیضه را بطور معنی داری کاهش دهد (۸). در مطالعه دیگری با تجویز خوراکی ۲۵٪ جیره، داخل صفاقی ۲۰۰ mg/kg و زیر جلدی ۴۰۰ mg/kg بیس فنل A، در موش سوری و موش صحرائی، گزارش شده است که با تجویز زیر جلدی و داخل صفاقی، در هر دو گونه، وزن بدن و وزن بیضه ها کاهش معنی دار داشته در حالیکه در تجویز



پس از ذخیره سازی تصاویر بافتی با بزرگنمایی ۴۰۰ برابر، در هر مقطع سه میدان دید با حداقل سه لوله در مقطع عرضی، به صورت تصادفی انتخاب و ابتدا اقطار بزرگ و کوچک عمود بر هم در هر لوله اندازه گیری و میانگین اقطار بر حسب میکرون ثبت شد. ضخامت اپی تلیوم ژرمینال نیز بر حسب میکرون محاسبه گردید. در تحلیل آماری از آنالیز واریانس یک طرفه (ANOVA) همراه با آزمون تکمیلی توکی استفاده شد و ($p < 0.05$) به لحاظ آماری معنی دار در نظر گرفته شد.

نتایج

نتایج حاصل از مطالعه مورفومتری بیضه نشان داد که وزن بدن در گروه هایی که فنل را با دوزهای ۷۵mg/kg و ۱۰۰ دریافت نمودند در مقایسه با گروه کنترل کاهش معنی داری داشته است ($p < 0.05$). در حالیکه وزن، طول، عرض و ضخامت بیضه ها در گروه های تجربی نسبت به گروه کنترل اختلاف معنی داری را نشان نداد. نسبت وزن بیضه ها به وزن بدن (GSI) گروه های تیمار در مقایسه با گروه کنترل افزایش معنی داری داشته است ($p < 0.05$) (جدول ۱).

در بررسی وزن سپید پرده، تنها در گروهی که فنل را به میزان ۷۵mg/kg وزن بدن دریافت کرده بودند نسبت به گروه کنترل افزایش معنی داری دیده شد ($p < 0.05$) (جدول ۱).

در مورد نتایج هیستومتری، از نظر قطر لوله های اسپرم ساز و ضخامت اپیتلیوم ژرمینال، اختلاف معنی داری بین گروه های کنترل و گروهی که فنل را به میزان ۱۰۰mg/kg دریافت کرده بودند وجود نداشت، در حالیکه اختلاف بین سایر گروه های تجربی و گروه کنترل معنی دار بود ($p < 0.05$) (جدول ۲).

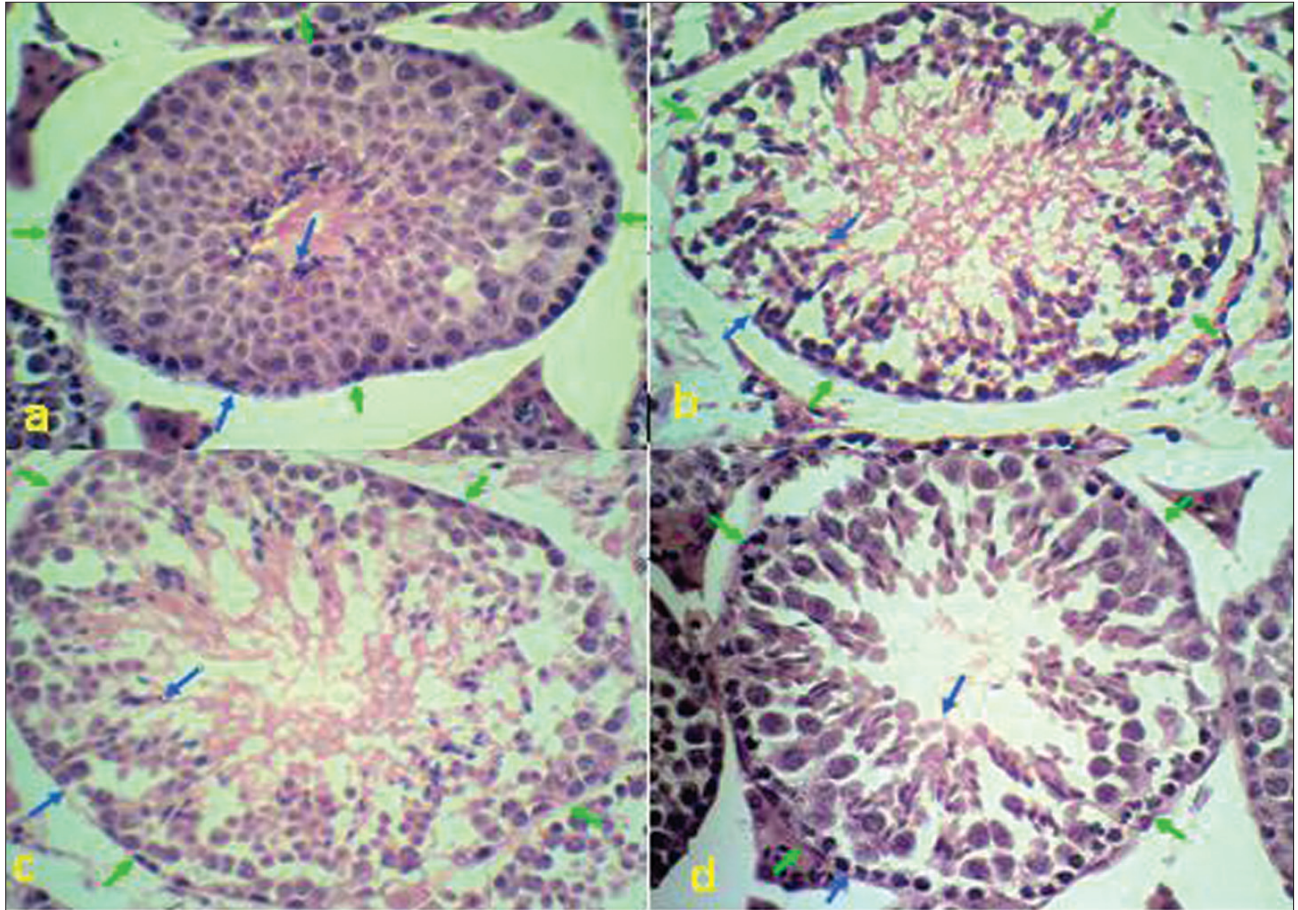
بحث

فنل یکی از مواد شیمیایی است که به دلیل کاربردهای مختلف صنعتی و پزشکی به طور وسیع مورد استفاده قرار می گیرد. تماس شغلی نیز می تواند از مهم ترین منابع ورود آن به بدن باشد (۳، ۱۱). مطالعه حاضر به منظور بررسی اثرات احتمالی مضر فنل بر مورفومتری و هیستومتری بیضه موش سوری می باشد. نتایج حاصل از مطالعه حاضر نشان داد که وزن بدن موش هایی که فنل خالص را به میزان ۷۵mg/kg و ۱۰۰ وزن بدن به مدت ۳۵ روز دریافت نمودند نسبت به گروه کنترل، کاهش معنی داری داشته است، در حالیکه در وزن بیضه گروه های تجربی و کنترل تغییر معنی داری مشاهده نگردید. در این رابطه، محققین دیگر کاهش معنی دار وزن بدن و بیضه در موش سوری که بیس فنل A را به میزان ۲۵، ۵۱mg/kg و ۱۰۰ وزن بدن به مدت چهار هفته به روش گاواژ دریافت کرده بودند را گزارش کرده اند (۳). تجویز اکتیل فنل بصورت خوراکی به میزان ۵۰، ۱۵۰ و ۴۵۰mg/kg وزن بدن به مدت ۳۰ روز، نیز توانسته است موجب کاهش معنی دار وزن بدن و بیضه در دوز ۴۵۰mg/kg گردد (۵). بعلاوه بیس

دانشکده دامپزشکی در شرایط دمایی ۲۷-۲۱°C، رطوبت نسبی ۶۰-۴۰٪ و وضعیت ۱۲ ساعت روشنایی و ۱۲ ساعت تاریکی نگهداری شدند. آب آشامیدنی تازه و سالم و غذای آماده بصورت پلیت در اختیار حیوانات قرار گرفت. پس از یک هفته، موش ها توزین و با فیکساتیو بوئن (۷۵mL الکل ۲۰ تا ۵۰ + ۵g اسید پیکریک + ۵mL اسید استیک گلاسیال) نشاندار شده و به طور تصادفی به سه گروه تجربی و یک گروه کنترل ۶ تایی تقسیم شدند. با توجه به اینکه دوز مرجع فنل در انسان یک دهم دوز بی تاثیر در حیوان اعلام شده است و این مقدار برای فنل ۶۰mg/kg می باشد (Environment Protection Agency, EPA)، لذا در این مطالعه دوز پایه ۳۰mg/kg انتخاب شد و فاصله بین دوزها بصورت لگاریتمی محاسبه گردید. بنابراین گروه های تجربی روزانه دوزهای ۳۰، ۷۵ و ۱۰۰ به ازای هر کیلوگرم وزن بدن فنل خالص (محصول شرکت مرک Merck آلمان، با درجه خلوص ۹۵٪) و گروه کنترل تنها سرم فیزیولوژی هم حجم گروه های تیمار به مدت ۳۵ روز (دوره اسپرماتوزن موش سوری) دریافت داشتند (۶). با توجه به این که نحوه ورود فنل به بدن به روش های خوراکی، پوستی، استنشاقی و تزریقی انجام می گیرد. از آن جایی که فنل می تواند به صورت خوراکی توسط مواد مختلف مانند غذاهای دودی شده و آب های آشامیدنی آلوده وارد بدن شود، لذا در این مطالعه، فنل به طریقه گاواژ به حیوانات خوراندن شد. برای تهیه محلول ۱۰۰۰۰ppm فنل، مقدار یک گرم از پودر کریستاله فنل با ترازوی دیجیتال توزین و در ۱۰۰cc آب مقطر حل گردید.

در پایان دوره آزمایش، وزن موش ها مجدداً اندازه گیری شده و توسط کلو فرم بیهوش شدند. بیضه های چپ و راست از بدن خارج شده، سپس جهت یکنواختی نمونه ها طول، عرض و ضخامت بیضه چپ توسط کولیس دیجیتال و سپس وزن بیضه و سپید پرده آن توسط ترازوی الکترونیکی کارخانه A&D ژاپن با حساسیت ۰/۰۰۱g اندازه گیری شد (۹). پس از تعیین وزن بیضه ها، نسبت مجموع وزن هر دو بیضه به وزن بدن بدست آمده و درصد آن محاسبه و عدد حاصل به عنوان GSI (Gonadosomatic index) ثبت گردید. در مطالعه هیستومتری، بیضه های چپ جدا شده از موش ها جهت ثبوت در ماده فیکساتیو (فرمالین ۱۰٪) قرار گرفتند. سپس برای مطالعه با میکروسکوپ نوری پاساژ داده شدند. جهت به حد اکثر رساندن تعداد برش های مناسب لوله های اسپرم ساز در مقطع عرضی، از بیضه ها در جهت محور طولی در پارافین قالب گیری به عمل آمد و با استفاده از میکروتوم، مقاطعی با ضخامت ۵µm با فواصل منظم به صورت تصادفی، یکنواخت و منظم تهیه گردید. از هر بیضه ۸ اسلاید انتخاب و به طریق هماتوکسیلین انوزین رنگ آمیزی و با میکروسکوپ نوری مطالعه شدند. جهت تعیین قطر لوله های اسپرم ساز، از تصاویر تهیه شده با میکروسکوپ نوری مجهز به دوربین متصل به کامپیوتر مجهز به نرم افزار AxioVision 4.8 استفاده گردید.





تصویر ۱- قطر لوله‌های منی ساز (بین دو پیکان سبز) و ضخامت اپیتلیوم ژرمینال (بین دو پیکان آبی) بیضه چپ موش سوری در گروه‌های مورد آزمایش زیر ($\times 40$): a. گروه کنترل، b. گروه تجربی بادوز ۳۰ mg/kg فنل خالص، c. گروه تجربی بادوز ۷۵ mg/kg فنل خالص، d. گروه تجربی بادوز ۱۰۰ mg/kg فنل خالص.

جدول ۲- اثر دوزهای مختلف فنل خالص بر قطر لوله‌های منی ساز و ضخامت اپیتلیوم ژرمینال بیضه موش سوری. حروف غیر متشابه در هر ستون افقی دال بر اختلاف معنی دار است ($p < 0.05$). Mean \pm SD.

کنترل (۰ mg/kg)	۳۰ (mg/kg)	۷۵ (mg/kg)	۱۰۰ (mg/kg)
۱۰۰/۴۲ \pm ۱۲/۴۱ ^a	۱۳۰/۱۸ \pm ۴۹/۴۴ ^b	۱۵۶/۸۹ \pm ۵۳/۳۶ ^a	۱۰۸/۳۶ \pm ۱۲/۲۳ ^a
۴۷/۹۶ \pm ۱۸/۴۲ ^a	۳۷/۱۸ \pm ۱۴/۴۴ ^b	۳۰/۱۳ \pm ۵/۰۴ ^c	۳۲/۵۶ \pm ۴/۹۷ ^{ac}

میزان ۱۰۰ mg/kg تأثیری در وزن بدن و بیضه نداشته است (۴).

در این مطالعه، وزن اسپید پرده فقط در گروهی که ۷۵ mg/kg فنل دریافت داشتند نسبت به گروه کنترل افزایش معنی داری داشت، این بررسی نشان داد که دوز بالاتر فنل، نسبت به دوز پایین تر کمتر موثر است. این مطلب که چرا دوز بالاتر روند متفاوتی را نسبت به دوز پائین تر دارد، مورد بررسی قرار گرفته و مشخص شده که در مصرف تعدادی از داروها، دوزهای بالاتر موجب مقاوم تر شدن سیناپسها نسبت به ماده مورد نظر می‌گردند (۹). در تحقیق دیگری در رابطه با اثر فرمالدئید بر روی وزن اسپید پرده بیضه انجام گرفته است، اختلاف معنی داری بین گروه‌های کنترل و تجربی مشاهده نگردید (۱۴).

جدول ۱- اثر دوزهای مختلف فنل بر ساختار مورفومتریک (طول، عرض و ضخامت) و وزن بدن، میزان شاخص گنادی (GSI)، وزن بیضه و لایه اسپید پرده آن در موش سوری. حروف غیر متشابه در هر ستون افقی دال بر اختلاف معنی دار است ($p < 0.05$). Mean \pm SD.

کنترل (۰ mg/kg)	۳۰ (mg/kg)	۷۵ (mg/kg)	۱۰۰ (mg/kg)	
۰/۰۹۷ \pm ۰/۰۱ ^a	۰/۱ \pm ۰/۱ ^a	۰/۱ \pm ۰/۱ ^a	۰/۰۹ \pm ۰/۰۱ ^a	وزن بیضه (g)
۱۰/۱۶ \pm ۳/۹۷ ^a	۵/۹۵ \pm ۴/۶۵ ^{ab}	۲/۰۲ \pm ۴/۰۹ ^{bc}	۲/۳۳ \pm ۳/۵۵ ^{bc}	وزن بدن (g)
۰/۰۸۸ \pm ۰/۰۰۸۳ ^a	۰/۰۵۳ \pm ۰/۰۰۷ ^b	۰/۰۵۳ \pm ۰/۰۰۷ ^b	۰/۰۵ \pm ۰/۰۰۷ ^b	GSI (%)
۰/۰۰۲ \pm ۰/۰۰۲ ^a	۰/۰۰۴ \pm ۰/۰۰۱ ^a	۰/۰۱ \pm ۰/۰۰۶ ^b	۰/۰۰۱ \pm ۰/۰۰۵ ^a	وزن لایه اسپید پرده (g)
۰/۰۸۲ \pm ۰/۰۰۷ ^a	۰/۰۷۹ \pm ۰/۰۱ ^a	۰/۰۷۵ \pm ۰/۰۱ ^a	۰/۰۶۹ \pm ۰/۰۱۲ ^a	طول بیضه (cm)
۰/۰۵۵ \pm ۰/۰۰۳ ^a	۰/۰۵۲ \pm ۰/۰۰۲ ^a	۰/۰۵۱ \pm ۰/۰۰۳ ^a	۰/۰۵۳ \pm ۰/۰۰۸ ^a	عرض بیضه (cm)
۰/۰۴۵ \pm ۰/۰۰۴ ^a	۰/۰۴۵ \pm ۰/۰۰۴ ^a	۰/۰۴۵ \pm ۰/۰۰۱ ^a	۰/۰۳ \pm ۰/۰۰۴ ^a	ضخامت بیضه (cm)

فنل A به میزان ۲۰۰ mg/kg بصورت زیرجلدی به مدت ۴ هفته در موش صحرائی وزن بدن و بیضه را در مقایسه با گروه کنترل بطور معنی داری کاهش داده است (۱۵). اما تجویز زیرجلدی همین ماده به مدت ۹ روز به



تشکر و قدردانی

از معاونت پژوهشی دانشکده دامپزشکی دانشگاه تهران، کمال تشکر دارم.

References

1. Axelsson, G., Lutz, C., Rylander, R. (1984) Exposure to solvents And outcome of pregnancy in university laboratory employees. *Br. J. Int. Med.* 41:303-312.
2. Aydoghan, M., Barlas, N. (2006) Effects of maternal 4-tert-octylphenol exposure on the reproductive tract of male rats at adulthood. *Reprod. Toxicol.* 22:455-460.
3. Bentur, Y., Tabak, A. (1998) Prolonged elimination of half-life of phenol after dermanl exposure. *Clin. Toxicol.* 36:707-711.
4. Bian, Q., Qian, J., Xu, LC., Chen, JF., Song, L., Wang, XR. (2006) The toxic effects of 4- tertoctylphenolon the reproductive system of male rats. *Food Chem. Toxicol.* 44:1355-1361.
5. Boockfor, F.R., Blake, C.A. (1997) Chronic administration of 4-tert-octylphenol to adult male rats causes shrinkage of the testes and male accessory sex organs, disrupts spermatogenesis, and increases the incidence of sperm deformities. *Reprod. Biol.* 57:267-277.
6. Capel, I.D., French, M.R., millburn, P., Smith, R.L., Williams, R.T. (1972) Fate of C14 phenol in various species. *Xenobiotica* 2:25-34.
7. Deichmann, W.B., Kitzmiller, K.V, Witherup, B.S. (1944) Phenol studies. VII. Chronic phenol poisoning, with special reference to the effects upon experimental animals of the inhalation of phenol Vapor. *Am. J. Clin. Pathol.* 14:273-277.
8. El-Dakdoky, M., Helal, M.A.M. (2007) Reproductive toxicity of male mice after exposure to Nonylphenol. *Bull. Environ. Toxicol.* 79:188-191.
9. Tootian, Z., Tajik, P., Fazelpour, S., Taghva, M. (2007) Effect of Formaldehyde injection in mice on testis function. *Int. J. Pharmacol.* 3: 421-424.
10. Kao, J., Bridges, J.W., Faulkner, J.K. (1979) Metabolism

در این تحقیق طول، عرض و ضخامت بیضه در گروه‌های تیمار نسبت به گروه کنترل تفاوت معنی داری را نشان نداد، همچنین نتایج بدست آمده از مطالعه حاضر نشان داد که در اثر گاوژ دوزهای مختلف محلول فنل، نسبت وزن بیضه‌ها به وزن بدن (GSI) گروه‌های تیمار، در مقایسه با گروه کنترل افزایش معنی داری داشته است. با توجه به این نتیجه گیری که میزان وزن بدن در گروه‌های تیمار نسبت به گروه کنترل کاهش داشته و از طرف دیگر وزن بیضه‌ها تغییر معنی داری را نشان نداده است، لذا GSI در گروه‌های تیمار نسبت به گروه کنترل افزایش معنی داری را نشان می دهد. در تایید این مطلب می توان به نتایج حاصل از مطالعه بعضی از مواد مانند اثر تزریق داخل صفاقی فرمالدئید بر مورفومتریک بیضه و GSI اشاره نمود (۱۴).

یکی دیگر از نتایج این مطالعه، افزایش معنی دار قطر لوله‌های اسپرم ساز و کاهش ضخامت اپیتلیوم ژرمینال در گروه‌های تجربی که فنل را به میزان ۷۵ و ۳۰ mg/kg دریافت کرده بودند نسبت به گروه کنترل بود. در این رابطه محققین نشان دادند که بیس فنل A می تواند موجب تغییراتی در اپیتلیوم ژرمینال لوله‌های سمی نیفر، مانند از هم گسستگی نظم سلول‌های رده اسپرماتوژنز و نیز کاهش قطر لوله‌ها گردد (۴). همچنین بیان گردیده است که نانیل فنل به میزان ۲/۵ μg/kg به روش خوراکی می تواند موجب کاهش معنی دار قطر لوله‌های سمی نیفر و ضخامت اپیتلیوم در مقایسه با گروه کنترل شود، در حالیکه تغییر معنی داری در قطر لومن لوله‌ها ایجاد نکرده است (۱۱). اکتیل فنل نیز با دوزهای ۲۵۰ mg/kg و ۱۰۰ به روش تزریق زیر جلدی نتوانسته است اختلاف معنی داری در قطر لوله و ضخامت اپیتلیوم ژرمینال ایجاد نماید، در حالیکه با دوز روزانه ۲۵۰ mg/kg افزایش معنی داری در قطر لومن لوله‌ها نسبت به دوز ۱۰۰ مشاهده شده است (۲). علاوه بر این گزارش شده است که این ماده می تواند موجب از هم گسستگی اپیتلیوم لوله‌ها گردد (۵). این نتایج ممکن است مربوط به دوزهای مختلف مصرفی و یا راه‌های مختلف تجویز فنل در موش سوری باشد (۲).

بنابراین شاید بتوان نتیجه گیری کرد که این ماده توانسته است بر روی تقسیم سلول‌های رده اسپرماتوژنیک تاثیر کرده و موجب کاهش ضخامت اپیتلیوم ژرمینال شده و در نتیجه موجب تغییر در ساختار هیستومتریک بیضه موش سوری شده است. بنابراین می توان گفت که شاید با وجود کاهش معنی دار اپیتلیوم ژرمینال در گروه‌های تجربی نسبت به گروه کنترل، افزایش معنی دار قطر لوله‌ها موجب شده است که وزن بیضه در گروه‌های تجربی کاهش معنی داری را نشان ندهد. لذا به دلیل کاهش معنی داری ضخامت اپیتلیوم ژرمینال که سلول‌های رده اسپرماتوژنیک را در بر دارد در مواجهه با مواد فنل دار به صورت مستقیم و غیر مستقیم و تاثیر آن بر فرایند اسپرماتوژن باید دقت لازم را به عمل آورد.



- of C14 phenol by sheep, pig, rat. *Xenobiotica*. 9:141-147.
11. Kilian, E., Delpont, R., Bornman, M.S., de Jager, C. (2007) Simultaneous exposure to low concentrations of dichlorodiphenyltrichloroethane, deltamethrin, nonylphenol and phytoestrogens has negative effects on the reproductive parameters in male Sprague-Dawley rats. *Andrologia*. 39:128-135.
 12. Liao, T.F., Oehme, F.W. (1981) Tissue distribution and plasma protein binding of C14 phenol in rat. *Toxicol. Appl. Pharmacol.* 57:220-225.
 13. Piotrowski, J.K. (1971) Evaluation of exposure to phenol: Absorption of phenol vapor in lungs through the skin and excretion of phenol in urine. *Br. J. Ind. Med.* 28:172-178.
 14. Taghva, M., Tootian, Z., Fazelipour, S. (2007) Effects of formaldehyde on morphometric structure of testis in Balb/C mice. *Med. Sci. J.* 17:91-93.
 15. Takahashi, O., Oishi, S. (2003) Testicular toxicity of dietarily or parenterally administered bisphenol A in rats and mice. *Food Chem. Toxicol.* 41:1035-1044.



Morphometrical and histometrical study on Syrian mice testis treated with pure phenol

Tootian, Z.^{1*}, Goodarzi, N.¹, Fazelipour, S.², Salar Amoli, J.¹, Bahonar, A.R.³

¹Department of Basic Sciences, Faculty of Veterinary Medicine, University of Tehran, Tehran-Iran.

²Department of Anatomy, Tehran Medical Branch, Islamic Azad University, Tehran-Iran.

³Department of Food Hygiene and Quality Control, Faculty of Veterinary Medicine, University of Tehran, Tehran-Iran.

(Received 25 October 2011 , Accepted 14 February 2012)

Abstract:

BACKGROUND: Phenol is a toxic organic chemical found in many foods and chemicals in our environment. **OBJECTIVES:** Regarding to the wide use of phenol and its harmful effects, this study was done to determine the effect of pure phenol on morphometrical and histometrical structure of testis. **METHODS:** 24 mature male Syrian mice divided to one control and 3 treatment groups that received pure phenol at 30, 75 and 100 mg/kg doses through gavage during 35 days. Finally, body, testis and tunica albuginea layer weight, gonadosomatic index (GSI) and length, width and thickness of the testis were measured. For histometrical assessment, the diameter of seminiferous tubules and the thickness of germinal layer were measured. **RESULTS:** Body weight in 75 and 100 mg/kg doses (2.02 ± 4.09 and 2.33 ± 3.35 g, respectively) had significant decrease ($p < 0.05$) comparing with control group (10.16 ± 3.97 g). The difference in weight, length, width and thickness of testis between treated groups and control group was not significant, but the GSI in 30, 75 and 100 mg/kg doses (0.53 ± 0.11 , 0.53 ± 0.07 , $0.5 \pm 0.07\%$, respectively) had significant increase ($p < 0.05$) comparing with control group ($0.088 \pm 0.0083\%$). Weight of tunica albuginea layer had increased significantly ($p < 0.05$) only at dose of 75 mg/kg (0.01 ± 0.006 g) comparing with control group (0.002 ± 0.002 g). There were significant differences ($p < 0.05$) in diameter of seminiferous tubules in control group ($100.42 \pm 12.41 \mu\text{m}$) comparing with 30 mg/kg ($130.18 \pm 49.14 \mu\text{m}$) and 75 mg/kg doses ($156.89 \pm 53.36 \mu\text{m}$) and thickness of germinal layer in control group ($47.96 \pm 18.42 \mu\text{m}$) comparing with 30 mg/kg ($37.18 \pm 14.44 \mu\text{m}$) and 75 mg/kg ($30.13 \pm 50.04 \mu\text{m}$) doses. **CONCLUSIONS:** Pure phenol can cause changes in body weight, GSI and histometrical structure of testis.

Key words: histometry, mice, morphometry, phenol, testis.

Figure Legends and Tabel Captions

Figure 1. The diameter of seminiferous tubules (between two green arrows) and the thickness of germinal layer (between two blue arrows) of left testis in mice in bellow groups: a. Control group. b. Treatment group that received pure phenol at 30 mg/kg doses, c. Treatment group that received pure phenol at 75 mg/kg doses, d. Treatment group that received pure phenol at 100 mg/kg doses.

Table 1. The effects of different doses of phenol on morphometrical (length, width and thickness) and body weight, GSI, weight of testis and tunica albuginea layer in mice. Unequal letter (s) in each horizontal column indicate significant difference at the level of ($p < 0.05$). $SD \pm \text{Mean}$.

Table 2. The effects of different doses of phenol on the diameter of seminiferous tubules and the thickness of germinal layer in mice. Unequal letter (s) in each horizontal column indicate significant difference at the level of ($p < 0.05$). $SD \pm \text{Mean}$.

