مقاله تحقیقی
مجله تحقیقات دامپزشکی، ۱۳۹۴، دوره ۷۰، شماره ۲، ۲۴۰-۲۳۵
Journal of Veterinary Research. 70,2: 235-240, 2015
Original Article

بررسی ایمونوهیستوشیمی یک مورد تومور شبه کارسینوئید کبدی در سگ

سعید حصارکی[1*] بهروز یحیایی[2] کتایون مؤمنی ازندریانی[1]
۱) گروه پاتوبیولوژی، واحد علوم و تحقیقات، دانشگاه آزاد اسلامی، تهران-ایران
۲) گروه پزشکی، دانشگاه آزاد اسلامی واحد شاهرود، شاهرود-ایران

(دریافت مقاله: ۲۴ آذر ماه ۱۳۹۳، پذیرش نهایی: ۶ اسفند ماه ۱۳۹۳)

چکیده

سلول‌های نوروآندوکرین از سلول‌های ترشح کننده پپتیدها و آمین‌ها می‌باشند که با منشأ اندودرمال در بسیاری از ارگان‌ها و بافت‌ها بخصوص دستگاه تنفسی ودستگاه گوارشی حضور دارند. کارسینوئید، توموری برخاسته از سیستم نوروآندوکرینی منتشر است که در انسان وحیوانات بسیار نادر می‌باشد. در این گزارش وجود تومور با استفاده از روش ایمنوهیستوشیمی تأیید می‌گردد. مورد گزارش یک قلاده سگ نر ۱۰ ساله نژاد مخلوط است که بدلیل کاهش وزن شدید، بی اشتهایی، استفراغ مکرر، بیحالی و غش ارجاع گردید. سطح سرمی آنزیم‌های ALT و AST بسیار بالاتر از حد طبیعی بود و در عین حال علائمی نظیر کم خونی و لوکوسیتوز نیز مشاهده گردید. در رادیولوژی توده‌های کوچک و بزرگ با دانسیته بالا در کبد، نواحی اطراف کبد و نیز محوطه شکمی و سینه‌ای تشخیص داده شد. در کالبد گشایی توده‌های ندولی یا بزرگ چند لوبی متعدد با قوام سخت مشاهده گردید که البته مجاری صفراوی خارج کبدی و کیسه صفرا را تحت تأثیر قرار نداده بود. متاستاز در ریه‌ها، کلیه‌ها، گره‌های لنفاوی مزانتریک و بیضه‌ها نیز مشاهده گردید. در زیر میکروسکوپ نوری توده مورد نظر حاوی تجمعاتی از سلول‌هایی یکدست با هسته‌هایی گرد تا بیضی، هیپرکروماتیک و سیتوپلاسمی دانه دار و ائوزینوفیلیک بود که آرایش گل رزی (rosette formation) و ترابکولار داشت. همچنین استرومای فیبروسکولار فراوانی این ترابکول‌ها را از یکدیگر جدا نموده بود. در بررسی ایمونوهیستوشیمی سلول‌های نئوپلاستیک با مارکرهای NSE و پروتئین S۱۰۰، مثبت و توسط سیناپتوفیزین، کروموگرانین A، CEA،CD۳۴، CK۲۰، AE۳/AE۱ وآنتی ژن هپاتوسیتی (HA) منفی گردیدند. منفی بودن HA،CEA و CD۳۴ به ترتیب، احتمال هپاتوسلولار کارسینوما، کولانژیو کارسینوما و ریشه عروقی یا اجداد خونساز بودن تومور مورد مطالعه را به حداقل می‌رساند. منفی بودن CK۲۰، آدنوکارسینومای متاستاتیک را بطور کامل رد می‌کند، درحالیکه مثبت شدن پروتئین S۱۰۰ و NSE دال بر شبه کارسینوئید بودن تومور مذکور است. منفی بودن کروموگرانین A نیز نمی‌تواند به تنهایی دلیلی بر رد کارسینوئید باشد. به طور کل بهره گیری از روش ایمونوهیستوشیمی در تشخیص تفریقی این تومور مفید می‌باشد.

واژه‌های کلیدی: شبه کارسینوئید، سگ، ایمونوهیستوشیمی، کبد

سابقه

سیستم آندوکرین، در حقیقت نوعی سیستم ارتباطی است که در آن هورمون‌ها به عنوان پیام آوران بیوشیمیایی، برای تنظیم وقایع فیزیولوژیک در بدن عمل می‌کنند. کارسینوم نوروآندوکرین از تومورهای نادر در انسان و حیوانات به شمار می‌رود و از سلول‌های پراکنده شده در سیستم نوروآندوکرین ناشی می‌شود (۱،۲،۷،۲۹).

نخستین بار این تومور در روده کوچک انسان توصیف گردید و برای اولین بار به نام کارسینوئید خوانده شد.

اصطلاح کارسینوم نوروآندوکرین در حال حاضر برای تمام تومورهای نوروآندوکرین استفاده می‌شود، با اذعان به این که تمام تومورهای نوروآندوکرین به صورت بالقوه بدخیم هستند (۲،۳).

به لحاظ جنین شناسی سلول‌های نوروآندوکرین از آندودرم مشتق شده و متعلق به یکی از دو گروه عملکردی ذیل می‌باشند:

سلول‌های APUD (amino precursor uptake and decarboxylation) که تولید کننده هورمون‌های سروتونین و کاتکول آمین بوده و سلول‌هایی که قادر به سنتز هورمون‌های پپتیدی یا پروتئینی، با وزن مولکولی کم، از قبیل کروموگرانین، کوله سیستوکینین و سکرتین می‌باشند (۳،۷،۹،۱۸،۱۹،۲۹).

در انسان، تومورهای نوروآندوکرین اغلب در دستگاه گوارش و سیستم ریوی دیده می‌شوند(۲۹،۱۰،۹،۶).

در حیوانات اهلی این نوع تومورعمدتاً در سگ‌ها گزارش گردیده اما در گربه، اسب و گاو نیز مشاهده می‌شود و بیشتر حفره بینی، نازوفارنکس، ریه، مری، معده، روده، کبد، مجاری صفراوی و کیسه صفرا را درگیر می‌سازد (۲۹،۱۴،۱۳،۱۱،۸،۷،۱).

در انسان کارسینوم نوروآندوکرین اولیه کبد به ندرت گزارش شده، اما به صورت تک مورد، غالبا در افراد میانسال مشاهده می‌شود. بدون شک مارکرهای کروموگرانین A، NSE و سیناپتوفیزین برای تشخیص کارسینوئید کاربرد دارند. البته گاهی مارکرهای سایتوکراتین، سوماتوستاتین، سروتونین و دیگر پپتیدها نیز واکنش مثبت خواهند داشت (۲۸،۲۱،۱۲،۸،۶).

یافته‌های بالینی

یک سگ نر ۱۰ ساله با نژاد مخلوط با سابقه بالینی استفراغ، بی حالی، از دست دادن وزن و تشنج ارجاع داده شد.

در معاینات بالینی توده‌هایی دردناک، در اندازه‌های مختلف، درون

*) نویسنده مسئول: تلفن: ۰۲۱-۶۵۲۹۵۱۲۵۱ نمابر: ۰۲۱-۶۵۲۹۵۱۲۵ Email: hesarakisaeed@yahoo.com

حفره شکمی قابل لمس بود.

آزمایشات تشخیصی

اختلالات هماتولوژیک و بیوشیمیایی شامل آنمی جبران پذیر، لکوسیتوز لنفوسیتی و افزایش سطح AST (۷۴ واحد در لیتر) و ALT (۱۹۳ واحد در لیتر) سرم بود. رادیوگرافی‌های محوطه شکمی وجود ندول‌های چند کانونی در کبد، ریه‌ها، کلیه‌ها، و گره‌های لنفاوی مزانتریک را نشان می‌داد.

در طی چند روز بعد، شرایط ضعف بدنی و تشنج‌های مکرر منجر به مرگ حیوان گردید.

کالبد گشایی به طور کامل انجام شد و از محل ضایعات نمونه‌گیری به عمل آمد و سپس نمونه‌ها توسط فرمالین بافر ۱۰٪ فیکس شدند.

پس از انجام مراحل هیستوتکنیک، از نمونه‌ها مقاطعی به اندازه پنج میکرون تهیه گردید و رنگ آمیزی با روش هماتوکسیلین-ائوزین(E&H) انجام شد.

برای روش ایمونوهیستوشیمی نیز مارکرهای نوروآندوکرینی زیر به کار گرفته شد:

۱) سیناپتوفیزین(SY۳۸)(SNP، مونوکلونال موش، رقت:۱/۵۰)

۲) کروموگرانین‌A۳(DAK-A)(ChrA، مونوکلونال موش، رقت :۱/۲۰)

۳) Neuron Specific Enolase(NSE) (BBS/NC/VI-H۱۴، مونوکلونال موش، رقت:۱/۵۰)

برای ارزیابی بیشتر و دقیقتر از مارکرهای زیر نیز استفاده گردید:

۱) پروتئین S۱۰۰(پلی کلونال خرگوش، رقت:۱/۵۰)

۲) AE۳/AE۱

۳) CD۳۴(QBEnd۱۰، مونوکلونال موش، رقت:۱/۵)

۴) آنتی ژن‌های کبدی(QBEnd۱۰، مونوکلونال موش، رقت:۱/۵۰)

۵) CK۲۰(۲۰/۸، مونوکلونال موش، رقت:۱/۱۰۰)

۶) آنتی ژن LL) (Carcinoembroyonic(CEA-۷، مونوکلونال موش، رقت:۱/۱۰۰)

در کالبد گشایی توده‌های ندولی یا بزرگ چند لوبی متعدد با قوام سخت مشاهده گردید که البته مجاری صفراوی خارج کبدی و کیسه صفرا را تحت تأثیر قرار نداده بود (تصویر ۱). توده‌های مشاهده شده در کبد چندین برابر ندول‌های بقیه اندام‌ها بودند. با برشی که بر روی یکی از ندول‌های بزرگ تومور صورت گرفت، تومور حالت قرمز مایل به خاکستری با سطحی هموراژیک همراه با کانون‌های نکروتیک فراوان داشت.

در مشاهدات میکروسکوپیک کبد، سلول‌ها به صورت پراکنده قابل رویت بودند و تکثیر و تزاید زیادی در سلول‌های نئوپلاستیک دیده می‌شد. همچنین چند کانون هموراژیک در کبد مشاهده گردید (تصویر ۲).

سلول‌های نئوپلاستیک با یک الگوی گل رزی (Rosette formation) همراه استرومای نازک فیبرووسکولار قرار گرفته بودند. سلول‌های نئوپلاستیک به صورت توده‌هایی کوچک و نزدیک به هم دیده می‌شدند. همچنین این سلول‌ها دارای اندازه‌های متوسط و به شکل گرد تا بیضی، با حاشیه‌های مشخص و متغیر و درجاتی از تمایز بودند و سیتوپلاسم آنها حالت ائوزینوفیلیک روشن داشت (تصویر ۳). هسته‌ها عمدتاً گرد و دارای یک یا دو هستک نامشخص بودند. نقاط متاستاتیک در ریه‌ها، کلیه‌ها، گره‌های لنفاوی مزانتریک و حتی در شریان‌های تونیکا آلبوژینای بیضه‌ها، مشاهده گردید (تصویر ۴).

تقسیمات میتوزی بطورمکرر قابل رویت بود (با بزرگنمایی ۱۰حدود ۲۴ میتوز در زمینه میکروسکوپ مشاهده گردید).

در ارزیابی ایمونوهیستوشیمی کارسینوم سلول‌های نوروآندوکرین با مارکرهای Neuron Specific Enolase (NSE) و پروتئین S۱۰۰ بیانی مثبت از خود نشان دادند در حالی که نسبت به CEA، کروموگرانین،A CD۳۴، CK۲۰ و آنتی ژن کبدی (HA) واکنش منفی داشتند(تصاویر۶،۵).

ارزیابی نهایی

یک مورد دیگر از کارسینومای سلول‌های نوروآندوکرین کبد در سگ(۴) پس از سال ۱۹۸۰،زمانی که برای اولین بار مطالعات انجام گرفته بر روی این تومور منتشر گردید، شرح داده شده است (۱۴،۱۵).

این گروه از تومورهای کبدی، در مطالعه سال ۱۹۸۰، تنها حدود ۱۴ درصد از انواع نئوپلاسم‌های کبدی را تشکیل می‌دادند که البته ممکن است کمتر مورد گزارش قرار گرفته و یا کمتر شناخته شده باشند و شاید این نئوپلاسم به عنوان کولانژی کارسینوما و کارسینوم سلول‌های کبدی تشخیص داده شده باشد.

با این حال، ویژگی‌های مورفولوژیکی متفاوت کارسینوم نوروآندوکرین آن را از نئوپلاسم‌های اپیتلیالی دیگر کبد متمایز می‌سازد (۲۵).

مطالعات ایمونوهیستوشیمی بر روی کارسینوم نوروآندوکرین کبدی در سگ انجام نشده است، به جز گزارش یک تک مورد، که در آن هیچ یک از آنتی بادی مورد استفاده NSE، VIP، ACTH و گاسترین مثبت نشدند. مارکرهای نوروآندوکرین سیناپتوفیزین، NSE، و کروموگرانینA که به طور معمول برای انسان مورد استفاده قرار می‌گیرند برای تشخیص این نوع تومورها در سگ نیز مفید می‌باشند (۴). در یک بررسی که در ۱۰ قلاده سگ انجام گرفته بود، تمامی ۱۰ مورد نئوپلاسم برای حداقل یکی از این سه مارکرمثبت شدند. هشت مورد از آنها با NSE و پنج مورد نیز با سیناپتوفیزین واکنش مثبت داشتند و تنها سه مورد از آنها با کروموگرانینA مثبت شدند. همچنین فقط سه مورد از آنها با سروتونین، واکنش مثبت داشتند. ممکن است بیان انسولین و سروتونین در درصد اندکی از تومورها به این دلیل باشد که این تومورها نماینده‌ای از تومورهای متاستاتیک نئوپلاسم‌های اولیه پانکراس بوده‌اند که با بررسی سوابق جراحی و نمونه‌های هیستوپاتولوژیک

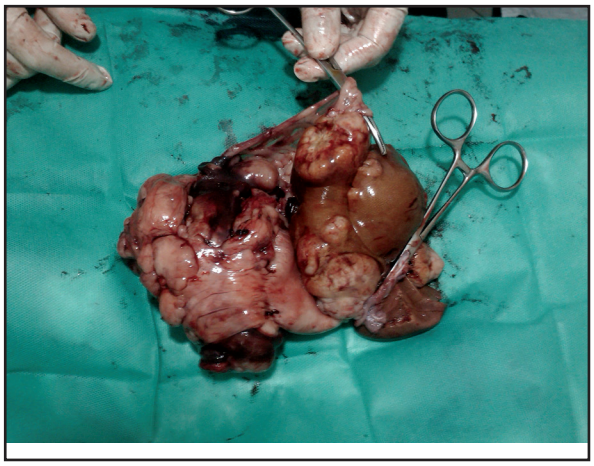

تصویر ۱. تومور کارسینوئید کبد سگ. ندول‌های متعدد توموری بصورت منتشر مشاهده می‌گردد.

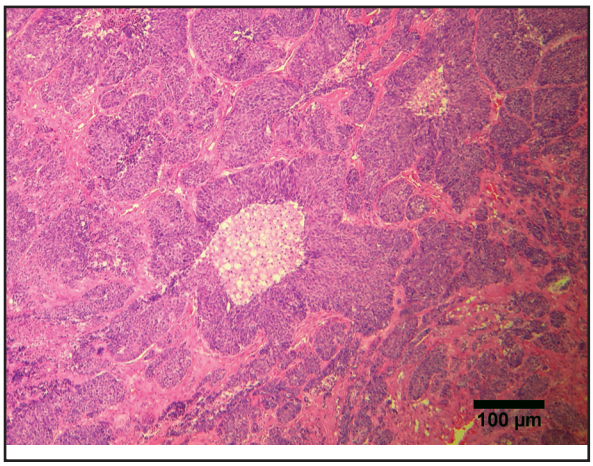

تصویر ۲. تومور کارسینوئید سگ. توده‌های متعدد و بزرگ توموری در پارانشیم کبد و درون عروق بزرگ شده لنفی بیانگر متاستاز دوردست هستند. به شکل گرد تا بیضی و سیتوپلاسم ائوزینوفیلیک سلول‌ها توجه کنید (H&E; ۱۰۰ = Scale bar ×۱۰۰µm).

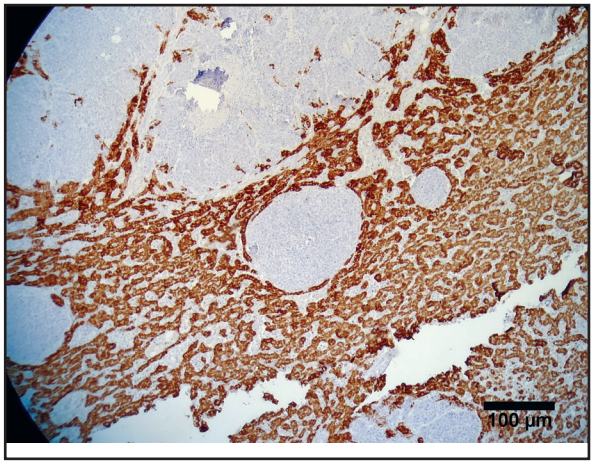

تصویر ۳. تومور کارسینوئید سگ. سلول‌های نئوپلاستیک با یک الگوی گل رزی همراه استرومای نازک فیبرووسکولار قرار گرفته‌اند (H&E; ۱۰۰ = Scale bar ×۱۰۰µm).

از مطالعه حذف گردیده‌اند. در انسان کروموگرانینA یکی از رایج ترین آنتی بادی‌های مورد استفاده به عنوان مارکر آندوکرینی می‌باشد (۳،۹،۲۱)،

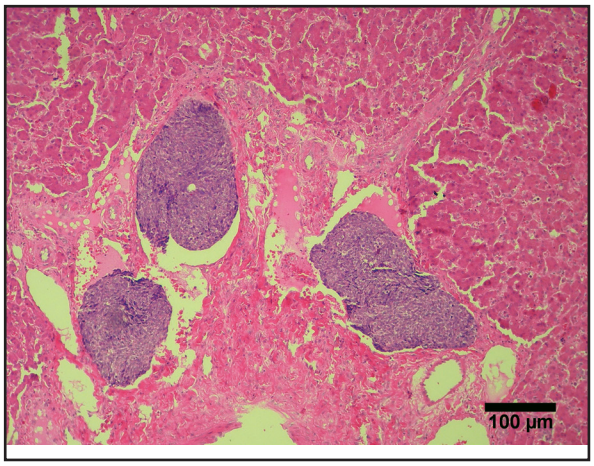

تصویر ۴. تومور کارسینوئید سگ. متاستاز سلول‌های توموری به پارانشیم ریه درگیر مشاهده می‌گردد (H&E; ۱۰۰ = Scale bar ×۱۰۰µm).

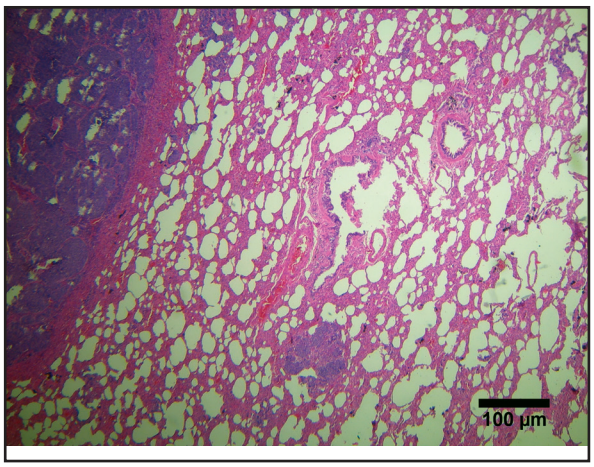

تصویر ۵. تومور کارسینوئید کبد سگ. کارسینوم سلول‌های نوروآندوکرین با آنتی ژن کبدی HA هیچ واکنشی از خود نشان نمی‌دهند (Origin; ۱۰۰ = Scale bar ×۱۰۰µm).

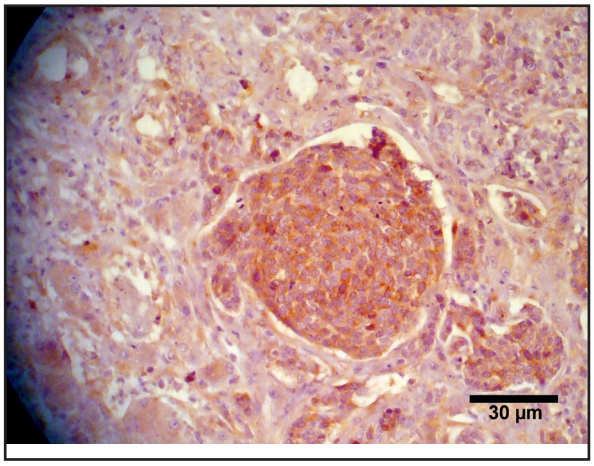

تصویر ۶. تومور کارسینوئید کبد سگ. سلول‌های نوروآندوکرین کارسینوم با مارکر Neuron Specific Enolase (NSE) بیانی مثبت از خود نشان می‌دهند (Origin; ۳۰ = Scale bar ×۴۰۰µm).

اما در سگ و گربه کارایی کمتری نسبت به سیناپتوفیزین و NSE دارد (۱۳،۱۶،۱۷). به طور کل ترکیبی از مارکرهای نورواندوکرین می‌تواند

انتخاب بهتری از کروموگرانینA به تنهایی، در این گونه موارد باشد. در این قبیل موارد پانلی از NSE، کروموگرانینA و سیناپتوفیزین می‌تواند منجر به شناسایی ۱۰۰٪ تومورها گردد، در حالی که ترکیبی از NSE و سیناپتوفیزین یا NSE و کروموگرانینA ۹۰٪ از موارد را تشخیص می‌دهد. در نمونه مورد مطالعه، کارسینوم نورواندوکرین بیانی مثبت با NSE و S۱۰۰ و بیانی منفی با CEA، کروموگرانین CD۳۴، A، CK۲۰ و آنتی ژن کبدی (HA) را نشان داد.

در گزارش‌های پیشین مشاهداتی مشابه از کارسینوم نورواندوکرین در سگ و گربه بیان گردیده است (۱۳،۱۶،۱۷). AE۳/AE۱ احتمالاً می‌توانند برای افتراق آدنوکارسینوما از کارسینوم نورواندوکرین در سگ و گربه مورد استفاده قرار گیرند (۶). در تومور مورد مطالعه ما نیز هیچ واکنش مثبتی با AE۳/AE۱ دیده نشد.

در انسان کارسینوم نورواندوکرین کبدی با پپتیدهایی از قبیل کروموگرانینA، کروموگرانینB، NSE، سیناپتوفیزین، سروتونین، گاسترین و انسولین نیز آزمایش می‌شوند (۲،۶،۸،۲۱). بالا بودن غلظت سرمی NSE، کروموگرانین و ۵ هیدروکسی اندول اسید استیک برای تشخیص کارسینوم نورواندوکرین هم در انسان و هم در سگ‌ها نیز قابل انجام است (۲،۸،۲۱).

جالب اینکه کانال هرینگ در لبول کبدی به عنوان منبع سلول‌های بنیادی منشأ کارسینوم نورواندوکرین به شمار می‌رود (۱،۲۶،۲۷).

سلول‌های بنیادی مختلف از یک طرف به سلول‌های کبدی و از طرف دیگر به سلول‌های بیضی شکل کوچک تبدیل می‌شوند. سلول‌های اخیر منشأء تومور نورواندوکراین خواهند بود(۵،۲۰،۲۳،۲۴).

تشکر و قدردانی

نویسندگان مقاله از جناب آقای مهندس عابدی که در تهیه مقاطع میکروسکوپی تلاش نمودند، سپاسگزاری می‌نمایند.

References

1. Alison, MR., Poulsom, R., Forbes, SJ. (2001) Update on hepatic stem cells. Liver. 21: 367–373.
2. Andreola, S., Lombardi, L., Audisio, RA., Mazzaferro, V., Koukouras, D., Doci, R., Gennari, L., Makowka, L., Starzl, TE., van Thiel, DH.(1990) A clinicopathologic study of primary hepatic carcinoid tumors. Cancer. 65: 1211–1218.
3. Arnold, R. (2001) Diagnosis and management of neuroendocrine tumors. United Eur Gastroenterol Week-Neuroendocrine Tumors. 8: 1–12.
4. Churcher, R.K. (1999) Hepatic carcinoid, hypercortisolism and hypokalaemia in a dog. Aust Vet J. 77: 641–643.
5. Forbes, S., Vig, P., Poulsom, R., Thomas, H., Alison, M. (2002) Hepatic stem cells. J Pathol. 197: 510–518.
6. Fukunaga, M. (1998) Neuroendocrine carcinoma of the liver: an autopsy case. Pathol Int. 48: 481–485.
7. Iwao, M., Nakamura, M., Enjoji, M., Kubo, H., Fukutomi, T., Tanabe, Y., Nishi, H., Taguchi, KI., Kotoh, K., Nawata, H. (2001) Primary hepatic carcinoid tumor: case report and review of 53 cases. Med Sci Monit. 7: 746–750.
8. Kim, SR., Imoto, S., Maekawa, Y., Matsuoka, T., Hayashi, Y., Ando, K., Mita, K., Shintani, S., Kim, HB., Ku, K., Koterazawa, T., Fukuda, K., Yano, Y., Nakaji, M., Ikawa, H., Ninomiya, T., Kudo, M., Kim, KI., Hirai, M. (2002) CEA producing primary hepatic carcinoid. Hepatol Res. 22: 313–321.
9. Kulve, MH., Mayer, RJ. (1999) Carcinoid tumors. N Engl J Med. 340: 858–868.
10. Karen Oyama, M.D., Colleen Embi, M.D., and Anne E. Rader, M.D. (1999) Aspiration cytology and core biopsy of a carcinoid tumor arising in a retrorectal cyst: A case report. Diagn Cytopathol. 22: 376–378.
11. Patnaik, A.K. (1983) Canine and feline nasal and paranasal neoplasms. In: Morphology and Origin in Nasal Tumors in Animals and Man. Reznik, G. (ed.). (2nd ed.) CRC Press, Boca Raton, FL, USA. p. 199–228.
12. Patnaik, A.K. (1992) A morphologic and immunocytochemical study of hepatic neoplasms in cats. Vet Pathol. 29: 405–415.
13. Patnaik, A.K., Erlandson, R.A., Lieberman, PH. (1990) Esophageal neuroendocrine carcinoma in a cat. Vet Pathol. 27: 128–130.
14. Patnaik, A.K., Hurvitz, A.I., Lieberman, PH. (1980) Canine hepatic neoplasms: a clinicopathologic study. Vet Pathol. 17: 553–564.
15. Patnaik, A.K., Lieberman, PH., Hurvitz, A.I., Johnson, GF. (1981) Canine hepatic carcinoids. Vet Pathol. 18: 445–453.
16. Patnaik, A.K., Ludwig, L.L., Erlandson, R.A. (2002) Neuroendocrine carcinoma of the naso-

pharynx in a dog. Vet Pathol. 39: 496–500.
17. Patnaik, A.K., Post, G.S., Erlandson, R.A. (2001) Clinicopathologic and electron microscopic study of a cutaneous neuroendocrine (Merkel cell) carcinoma in a cat with comparison to human and canine tumors. Vet Pathol. 38: 553–556.
18. Pearse, AGE. (1974) The APUD cell concept and its implications in pathology. Pathol Ann. 9: 27–30.
19. Pearse, AGE., Takor-Takor, T. (1979) Embryology of diffuse neuroendocrine system and its relationship to the common peptides. Fed Proc. 38: 2288–2294.
20. Petersen, B.E. (2001) Hepatic "stem" cells: coming full circle. Blood Cells Mol Dis. 27: 590–600.
21. Pilichowska, M., Kimura, N., Ouchi, A., Lin, H., Mizuno, Y., Nagura, H. (1999) Primary hepatic carcinoid and neuroendocrine carcinoma: clinicopathological and immunohistochemical study of five cases. Pathol Int. 49: 318–324.
22. Rawdon, B.B., Andrew, A. (1993) Origin and differentiation of gut endocrine cells. Histol Histopathol. 8: 567–580.
23. Roskams, T., De Vos, R., Van Den Oord, JJ., Desmet, V. (1991) Cells with neuroendocrine features in regenerating human liver. APMIS Suppl. 23: 32–39.
24. Roskams, T., Van Den Oord, J.J., De Vos, R., Desmet, VJ. (1990) Neuroendocrine features of reactive bile ductules in cholestatic liver disease. Am J Pathol. 137: 1019–1025.
25. Solicia, E., Kloppel, G., Sobin, L.H. (2000) Histological Typing of Endocrine Tumors. WHO, International Histological Classification of Endocrine Tumors, (2nd ed.) Springer-Verlag, New York, USA.
26. Theise, N.D., Saxena, R., Portmann, B.C., Thung, S.N., Yee, H., Chiriboga, L., Kumar, A., Crawford, J.M. (1999) The canals of Hering and hepatic stem cells in humans. Hepatology. 30: 1425–1433.
27. Vessey, C.J., De la Hall, P.M. (2001) Hepatic stem cells: a review. Pathology. 33: 130–141.
28. Wilander, E., Grimelius, L. (1993) Identification, characterization and classification of endocrine tumours. Zentralbl Pathol. 139: 95–100.
29. Willard, M.D., Dunstan, R.W., Faulkner, J. (1998) Neuroendocrine carcinoma of the gallbladder in a dog. J Am Vet Med Assoc. 192: 926–928.

Hepatic varcinoid-like in dogs: report of one case with immunohistochemical description

Hesaraki, S.[1*], Yahyaei, B.[2], Momeni Azandaryani, K.[1]

[1]*Department of Pathobiology, College of Veterinary medicine, Science and Research Branch, Islamic Azad University, Tehran-Iran*

[2]*Department of Medical Sciences, Shahrood Branch, Islamic Azad University, Shahrood-Iran*

(Received 15 December 2014, Accepted 25 February 2015)

Abstract:

Neuroendocrine cells are of the peptide and amine secreting cells and because of endodermal origin, exist in respiratory and gastrointestinal system. The report confirms the presence of a tumor using immunohistochemical methods. A hepatic mass was detected in a 10-year-old male mixed–breed dog which was referred with clinical history of frequent vomiting, anorexia, lethargy and syncope. Biochemical and hematological abnormalities included elevation of ALT and AST levels, leukocytosis and anemia. Radiographically the large hepatic mass and multifocal metastatic nodular areas in the other organs were observed. At necropsy the liver had a multilobulated firm mass involving whole caudate lobe of the liver. On the cut section, the tumor was grey sanguineous with hemorrhagic surface and numerous necrotic foci. Microscopically, there were unencapsulated, highly cellular neoplastic proliferations with few hemorrhagic foci in the liver that had a trabecular pattern to Rosette formation which were separated by a fibrovascularstroma. The neoplastic cells were round to oval, with granular eosinophilic cytoplasm and hyperchromatic nuclei. Metastases were observed in lungs, kidneys, mesenteric lymph nodes and even in the arteries of the tunica albuginae of the testes. Immunohistochemically, neoplastic cells were immunoreactive for NSE and S100 protein. They were negative for CEA, Chromogranine A, CD34, AE1/AE3, CK20 and Hepatic Antigen (HA). Negative CEA, CK20, CD34 and HA disproved the probability for collangiocarcinoma, metastatic carcinoma, hematopoietic and vascular origin and hepatocellular carcinoma of this tumor respectively. Immunohistochemical demonstration of NSE and S100 protein supported the diagnosis of the Carcinoid like. However, negative reaction for Chromogranine A does not disprove neuroendocrine carcinoma diagnosis.

Keyword: carcinoid like, dog, immunohistochemistry, liver

Figure Legends and Table Captions

Figure 1. Carcinoid like tumor in the liver of dogs. Multiple diffuse tumor nodules scattered throughout the liver (100× Scale bar = 100 µm; H & E).

Figure 2. Carcinoid like tumor in the liver of dogs. Multiple large tumor masses in the parenchyma and dilated lumen of lymphatic vessels revealed distant metastases. The cells are round to ovoid with eosinophilic cytoplasm (100× Scale bar = 100 µm; H & E).

Figure 3. Carcinoid like tumor in the liver of dogs. The neoplastic cells formed rosette arrangements. They are round to ovoid with eosinophilic cytoplasm (100× Scale bar = 100 µm; H & E).

Figure 4. Carcinoid like tumor in the dogs. Tumor cells have metastasized to the lung (100× Scale bar = 100 µm; H & E).

Figure 5. Carcinoid like tumor in the liver of dogs. Tumor cells have no reaction against HA (hepatocyte antigen) (100× Scale bar = 100 µm).

Figure 6. Carcinoid like tumor in the liver of dogs. The tumor cells react positively with antibodies against NSE (Neuron Specific Enolase) (400× Scale bar = 30 µm).

***Corresponding author's email: hesarakisaeed@yahoo.com, Tel: 021-65295125, Fax: 021-65295125**