مقاله تحقیقی
مجله تحقیقات دامپزشکی، ۱۳۹۶، دوره ۷۲، شماره ۱، ۳۲-۲۳
Journal of Veterinary Research. 72,1:23-32, 2017
Original Article

مطالعه اثرات تجویز خوراکی نانو ذرات نقره بر برخی بافت‌های حیاتی ماهی زبرا (*Danio rerio*)

طاهره یزدان پرست[۱] عیسی شریف پور[۲*] مهدی سلطانی[۳]

۱) گروه شیلات، دانشکده منابع طبیعی دانشگاه آزاد اسلامی واحد علوم و تحقیقات تهران، تهران، ایران
۲) بخش بهداشت و بیماریهای آبزیان، موسسه تحقیقات علوم شیلاتی کشور، سازمان تحقیقات، آموزش و ترویج کشاورزی، تهران، ایران
۳) گروه بهداشت و بیماریهای آبزیان، دانشکده دامپزشکی دانشگاه تهران، تهران، ایران

(دریافت مقاله: ۲۰ مهر ماه ۱۳۹۵، پذیرش نهایی: ۱۵ دی ماه ۱۳۹۵)

چکیده

زمینه مطالعه: در سال‌های اخیر فن‌آوری نانو بویژه استفاده از این مواد در آبزی پروری گسترش یافته که دارای تأثیرات مثبت و منفی بر روی آبزیان است. **هدف:** هدف از انجام پژوهش حاضر کاربرد و اثرات استفاده مستقیم (تجویز خوراکی) نانو ذرات نقره در جیره غذایی ماهی زبرا (*Danio rerio*) می‌باشد. **روش کار:** برای سنجش استاندارد بودن نانو ذرات نقره مورد استفاده توسط روش‌های EDX، SEM، TEM و طیف سنجی UV-Vis، در شرایط آزمایشگاهی ویژگی‌های این کلوئید با موفقیت ارزیابی گردید. در مطالعه سمیت حاد (LC۵۰ ۹۶ ساعته) تعداد ۵۴۰ ماهی زبرا (میانگین وزن g ۰/۵ ± ۲)، به ۹تیمار در سه تکرار که در معرض غلظت‌های mg/kgfood ۰، ۱۰، ۵۰، ۱۰۰، ۲۰۰، ۴۰۰، ۶۰۰، ۸۰۰ و ۱۰۰۰ قرار گرفتند، تقسیم گردیدند (OECD، ۲۰۰۰). پس از تعیین غلظت کشنده به منظور بررسی ضایعات میکروسکوپی بافت‌های کبد، روده، آبشش و کلیه ماهی زبرا از غلظت های زیر کشنده (۱۰۰mg/kgfood، ۴۰۰، ۶۰۰ و ۸۰۰) استفاده گردید. ماده مورد استفاده بصورت همگن با خوراک ماهی زبرا مخلوط شده و به مدت ۸ هفته ماهی‌ها با خوراک مخصوص هر تیمار تغذیه گردیدند. سپس به منظور سنجش نانو ذرات نقره در بافت‌های ماهی از روش هضم مرطوب، با کمک دستگاه کوره گرافیتی استفاده گردید. **نتایج:** بر اساس نتایج آزمون های سم شناسی حاد میزان LC۵۰ ۹۶ ساعته نانو ذرات نقره در ۲۴، ۴۸، ۷۲ و ۹۶ ساعت به ترتیب mg/kgfood ۸۰۴/۶۰۱ ، ۴۸۶/۶۳۷، ۳۲۳/۶۹۶، ۱۹۵/۲۰۸ محاسبه گردید. مهمترین ضایعات میکروسکوپی و هیستوپاتولوژیک به ترتیب در بافت‌های کبد؛ (پرخونی عروق و سینوزوئیدها، دژنراسیون هپاتوسیت‌ها)، روده؛ (همجوشی قسمت‌هایی از لایه های مخاطی روده، تنگ شدن مجرای روده) آبشش و در کلیه نیز مشاهده گردید. بیشترین تجمع زیستی نقره به ترتیب در بافت‌های کبد، آبشش و ماهیچه اتفاق افتاد ($p<0/05$). **نتیجه گیری نهایی:** با توجه به آسیب‌های مشاهده شده، استفاده از این نانو ذرات در آبزی پروری و تغذیه ماهیان با این نانو ذرات به عنوان یک ماده ضد میکروبی و نیز رهایش آن‌ها به محیط زیست توصیه نمی‌شود.

واژه‌های کلیدی: نانو ذرات نقره، آسیب شناسی بافتی، LC۵۰، ماهی زبرا، تجمع زیستی

مقدمه

نانو سم شناسی علم نسبتاً جدیدی می‌باشد و در حال گسترش در عرصه‌های علمی است. با توسعه روزافزون بکارگیری نانوتکنولوژی در علوم مختلف (۵)، نگرانی‌های زیادی در رابطه با پتانسیل خطرات نانو ذرات برای سلامتی انسان و محیط زیست وجود دارد و اخیراً توجه زیادی به مباحث ایمنی در پروسه تولید، مصرف و رهایش نانو ذرات به اکوسیستم‌های آبی معطوف گشته است (۳۲). تا به حال گزارشات معدودی از مطالعه سمیت نانو ذرات نقره در صنعت آبزی پروری وجود دارد (۱۰).

نانو ذرات نقره بدلیل خواص ضد میکروبی خود محبوبیت زیادی بدست آورند (۴۵). خاصیت ضد میکروبی آنها به میزان یون نقره رها شده از آن بستگی دارد (۳۰،۳۱). برنامه‌های کاربردی تجاری نانو ذرات، با فقدان قوانین و مقررات ایمنی و اطلاعات سم شناسی در مورد نانو ذرات همراه هستند (۲)؛ همچنین محققان بر اساس مطالعات دریافتند که ذرات بسیار ریز می‌تواند باعث آسیب بیشتری نسبت به ذرات بزرگتر در همان غلظت شوند (۲).

بنابراین نتایج این پژوهش می‌تواند شروعی جدید برای استفاده مستقیم از نانو ذرات نقره در جیره غذایی ماهیان در مراکز تکثیر و پرورش آبزیان باشد؛ و از طرفی نتایج دیگر این پژوهش به عنوان مقدمه‌ای بر استاندارد سازی و تعیین حد مجاز حضور کلوئید نانو ذرات نقره در بوم سازگان آب شیرین دارای اهمیت است. متأسفانه در معدود مطالعاتی که تا به امروز در مورد امکان بکارگیری نانو ذرات نقره در سیستم‌های تکثیر و پرورش آبزیان انجام شده، بحث سمیت و آثار سوء احتمالی این ماده بر روی آبزی پرورشی و انسان (مصرف کننده) کمتر مورد توجه قرار گرفته است (۳۹).

بسیاری از مطالعات نانو سم شناسی در مدل‌های In vitro متمرکز شده‌اند؛ فقط تعداد کمی از تحقیقات به مدل‌های In vivo (سیستم های داخل بدن) آبزیان پرداخته است (۲۵). مطالعات سم شناسی انجام شده در سیستم‌های داخل بدن (In vivo) از لحاظ تنوع در فیزیولوژی و آناتومی موجود زنده، اهمیت بیشتری را دارا هستند. اخیراً گزارشات نشان دادند که نانو ذرات نقره کشنده تر از نانو ذرات فلزات دیگر در سلول و سیستم‌های آزمایشگاهی (In vitro) هستند (۴،۳۶). در مطالعه حاضر، ماهی زبرا

*) نویسنده مسئول: تلفن: ۰۲۱-۴۴۷۸۷۵۹۱ نمابر: ۰۲۱-۴۴۷۸۷۵۸۳ Email: isharifpour@yahoo.com

(Zebrafish) به عنوان یک مدل برای تست سم شناسی نانو ذرات نقره انتخاب شد. استفاده از غلظت‌های مختلف کلوئید نانو ذرات نقره در جیره غذایی ماهی بصورت اسپری به منظور نظارت و بررسی ناهنجاری‌های ناشی از نانو ذرات صورت پذیرفت. استفاده از حلال‌های آلی و سایر مواد شیمیایی سمی برای پایدار کردن و به صورت محلول در آوردن نانو ذرات ممکن است سبب تولید محصولات بسیار سمیتر گردد که مانع از عملکرد زیستی برنامه‌های کاربردی باشد. نانو ذرات مورد استفاده در این مطالعه بسیار پایدار و محلول در آب بودند. میزان سمیت از نظر مرگ و میر، آسیب‌های بافتی و تجمع زیستی اندازه‌گیری شد. با استفاده از میکروسکوپ الکترونی گذاره (TEM) غلظت قابل توجهی از نانو ذرات در داخل هسته سلول کبد نشان داده شد. از آنجاییکه نقره می‌تواند در بافت‌های ماهیان جمع شود و باعث تغییرات و آسیب در بافت‌های مختلف ماهیان گردد لذا انگیزه اصلی این تحقیق در مورد تعیین LC۵۰ نانو ذرات نقره، آسیب‌های ایجاد شده بر روی بعضی از اندام‌های ماهی زبرا و تجمع این فلزات درون بافت‌های ماهی زبرا می‌باشد.

مواد و روش کار

خواص و ویژگی‌های نانو ذرات نقره (آنالیز TEM نانو ذرات نقره): به منظور تعیین شکل هندسی و اندازه ذرات نقره موجود در کلوئید، از روش میکروسکوپ الکترونی گذاره استفاده گردید.

تصاویر میکروسکوپ الکترونی، در دانشکده مواد دانشگاه علوم و تحقیقات تهران و توسط دستگاه TEM با ولتاژ شتابدهنده الکترون kV ۱۲۵ تهیه گردید.

طیف سنجی نوری در محدوده طول موج مرئی و ماوراء بنفش: طیف جذبی کلوئید mg/l ۴۰۰ نانو ذرات نقره (رقیق شده با آب مقطر)، با استفاده از طیف سنج UV-Vis مدل Spectra-MAX-PLUS ۳۸۴ (Molecular Devices)، موجود در آزمایشگاه کاربردی طیف سنجی دانشگاه صنعتی شریف در محدوده nm ۱۹۰ تا ۱۰۰۰ قرائت گردید. از این رو، حداکثر میزان جذب را می‌توان به عنوان ابزاری برای پیشبینی اندازه ذرات و ثبات آنها مورد استفاده قرار داد. نانو ذرات کوچکتر می‌توانند حداکثر جذب حدود nm ۴۰۰ داشته باشند که با افزایش قطر ذرات توانایی جذب کم می‌شود.

آماده کردن محلول نانو ذرات نقره با غلظت‌های مختلف: کلوئید نانو ذرات نقره، با غلظت mg/l ۴۰۰۰ از شرکت نانو نصب پارس (تهران-ایران) خریداری گردید. برای تهیه غلظت‌های mg/l ۱۰۰، ۴۰۰، ۶۰۰ و ۸۰۰ به ترتیب ۲۵ ، ۱۰۰، ۱۵۰ و ۲۰۰ سیسی از کلوئید نانو ذرات نقره را در یک لیتر آب دیونیزه ریخته و به غلظت‌های ذکر شده تبدیل گردید، کلوئید نانو ذرات نقره بعد از رقیق نمودن، به مدت ۳۰ دقیقه در حمام sonication قرار داده شد وبه حالت سوسپانسیون در آمد.

آماده کردن غذای پوشش داده شده با نانو ذرات نقره: در آزمایش حاضر، غذای مورد استفاده محصول شرکت انوشه آراب ایران، با نام تجاری بیومار با سایز ۰/۸ تهیه گردید. قبل از اضافه کردن نانو ذرات نقره، ابتدا غذا به ۴ قسمت مساوی با وزن g ۱۰۰ تقسیم گردیدند، سپس آنها بر روی یک سینی گسترانیده شده و میزان غلظت‌های کلوئید نانو ذره نقره (mg/l ۱۰۰، ۴۰۰، ۶۰۰ و ۸۰۰) به روی غذا اسپری گردید. این عمل بعد از بهم زدن خوراک چندین بار تکرار شده و سپس بمدت ۲۴ ساعت خوراک در هوای آزاد قرار داده شد، تا کاملاً خشک گردد. بعد از خشک شدن خوراک، اسپری ژلاتین برای حفظ ماده اضافه شده در آب روی خوراک صورت گرفت (در همه گروه‌ها) سپس خوراک‌ها بر چسب گذاری و تا زمان استفاده در یخچال ۴°C نگهداری گردید. جهت بررسی نحوه پوشش دهی و تعیین درصد و ویژگی‌های نانو ذرات در معرض قرار گرفته با غذای ماهی، خصوصیات غذا توسط میکروسکوپ الکترونی نگاره (SEM) مجهز به آنالیز اشعه ایکس منتشر کننده انرژی (EDX) مورد بررسی قرار گرفت.

آماده سازی مکان انجام آزمایش و بررسی سمیت حاد و مزمن کلوئید نانو ذرات نقره در ماهیان زبرا: تعداد ۵۴۰ قطعه ماهی زبرا (وزن متوسط g ۰/۵±۲) از کارگاه پرورش ماهیان زینتی انوشه آراب مجتمع پرورش ماهی زینتی ورامین تهیه و به مدت یک هفته سازش دهی ماهی با شرایط آکواریوم و غذای دستی انجام شد. تعداد ۲۷ آکواریوم ۲۰ لیتری در آزمایشگاه شیلات دانشگاه علوم و تحقیقات تهران برای انجام طرح در نظر گرفته شد (تعیین LC۵۰ ۹۶ ساعته). آکواریوم شماره یک به عنوان شاهد در نظر گرفته شد (غلظت نانو ذرات نقره برابر صفر) و بقیه آکواریوم‌ها در معرض دوزهای مختلف نانو ذرات نقره در غذا به ترتیب mg/l ۱۰، ۵۰، ۱۰۰، ۲۰۰، ۴۰۰، ۶۰۰، ۸۰۰، ۱۰۰۰ (nano) قرار گرفتند. مقدار غلظتی که ماهیان در تماس با غذای حاوی نانو ذرات قرار گرفته بودند پس از چند سری آزمایش به دست آمد. قبل از راه اندازی، آکواریوم‌ها بوسیله پرمنگنات پتاسیم و آب نمک غلیظ ۷۰٪ کاملاً شسته شدند تا محیط عاری از هر گونه آلودگی و بیماری برای ماهیان باشد شرایط فیزیکو شیمیایی آب مورد استفاده در تحقیق به قرار زیر بود. دما: ۲۸ °C؛ pH: ppm ۷-۶/۸ ، سختی آب: ۱۲۰mg/l ،اکسیژن محلول:ppm ۱۰-۸، ۰/۰۱> NO۲ و میزان تعویض روزانه آب ۵۰٪ حجم آب بود.

ابتدا ماهیان تحت تأثیر غلظت کم نانو ذرات نقره (۱۰) تا زیاد (۱۰۰۰) قرار گرفتند و سپس با توجه به تلفات ۱۰۰٪ ماهیان در mg/l ۱۰۰۰ نانو ذرات نقره و با توجه به اینکه در غلظت mg/l ۱۰ تا ۱۰۰ هیچ تلفاتی مشاهده نشد، غلظت‌های مورد استفاده انتخاب گردید. در هر ۲۴ ساعت، آکواریوم‌ها مورد بررسی قرار گرفته و میزان مرگ و میر ثبت می‌گردید. این کار به مدت ۹۶ ساعت (۴ روز) و هر روز راس ساعت ۱۰ صبح انجام گرفت.

همچنین جهت بررسی اثرات هیستوپاتولوژی نانو ذرات نقره، ۱۵ آکواریوم تهیه و ماهیان را به گروه‌های ۲۰ تایی در هر کدام از آکواریوم‌ها

جدول ۱. مقادیر غلظت‌های کشنده (به همراه حدود بالا و پایین اطمینان ۹۵٪) طی ۹۶ ساعت رویارویی مستقیم ماهی بالغ زبرا با کلوئید نانو ذرات نقره.

گونه ماهی	دوز کشنده	۲۴ ساعته	۴۸ ساعته	۷۲ ساعته	۹۶ ساعته
ماهی زبرا	LC۱۰	۵۹۶/۴۱۷	۳۱/۶۱۹ ۴ (۲۳۷/۹۳۲-۳۶۷/۴۹۵)	۱۷۴/۵۵۴ (۱۲۸/۹۲۹-۲۱۲/۴۸۴)	۱۰۶/۷۷۲ (۸۰/۵۴۵-۱۲۸/۶۰۱)
	LC۵۰	۸۰۴/۶۰۱	۴۸۶/۶۳۷ (۴۳۱/۳۷۳-۵۳۸/۸۲۱)	۳۲۳/۶۹۶ (۲۷۷/۲۸۴-۳۷۱/۰۹۹)	۱۹۵/۲۰۸ (۱۶۷/۲۵۹-۲۲۸/۳۸۷)
	LC۹۰	۱۰۸۵/۴۵۲	۷۵۲/۷۰۸ (۶۲/۹۹۳-۹۳۱/۹۲۸)	۶۰۰/۲۶۹ (۵۱۰/۹۹۴-۷۵۶/۳۸۰)	۳۵۶/۸۹۳ (۲۹۵/۰۴۴-۴۷۷/۴۷۴)

جدول ۲. غلظت نقره اندازهگیری شده در بافت‌های کبد، آبشش و ماهیچه ماهیان زبرا، طی ۵۶ روز غذادهی با غذای حاوی غلظت‌های مختلف کلوئید نانو ذرات نقره.

زمان (روز)	غلظت نقره در غذا(mg/kgfood)	غلظت نقره در بافت مورد بررسی (µg/g)		
		کبد	آبشش	ماهیچه
۳۰	۰	۲±۱/۱۷	۳/۳۶±۲/۲۷	۳/۹±۰/۴۵
	۱۰۰	۶/۹۳±۵/۰۱	۴/۰۲±۱/۲۱	۲/۵۹±۱/۴
	۴۰۰	۰/۵۶±۰/۴۰	۳/۷۸±۲/۲۴	۵۲۲±۱/۱
	۶۰۰	۱۸/۴۴±۱۱/۵۲	۶/۴۶±۳/۷	۲/۹۳±۰/۸۹
	۸۰۰	۲۱/۸۷±۱۰/۰۹	۷/۶۳±۳/۹	۲/۷۴±۰/۵
	p-value	۰/۰۲	۰/۳۹	۰/۳۹۹
۵۶	۰	۳/۳۷±۰/۷	۲۰/۶۶±۴/۵۶	۵/۱۸±۱/۱۸
	۱۰۰	۱۸/۱۸±۷/۱۸	۸/۷۶±۴/۸۱	۷/۲۸±۲/۰۵
	۴۰۰	۳±۱/۹	۶/۱۲±۲/۴۷	۷/۵۵±۱/۷۲
	۶۰۰	۳۸/۸±۱۷/۳	۱۶/۰۳±۲/۶	۸/۱±۱/۴۷
	۸۰۰	۲۳/۰۲±۱۰/۵۳	۸/۹±۳/۵	۸/۱۷±۲/۵۳
	p-value	۰/۰۲۵	۰/۰۲۷	۰/۳۴۳

با غلظت‌های زیر کشنده (mg/l ۱۰۰، ۴۰۰، ۶۰۰ و ۸۰۰) در سه تکرار قرار داده، شرایط فیزیکی و شیمیایی ایجاد شده برای تمامی آکواریوم‌ها یکسان بـود. کلیه تیمارهـا با خوراک‌های مخصوص هر گـروه به مدت ۸ هفته و با توجه به اشـتهای ماهی های هر تیمار(حداکثر تـا میزان روزانه ۴٪ وزن ماهی‌ها) تغذیه گردیدند. از تمامی ماهیان (۷۲ و ۹۶ ساعت در سمیت حاد) و ماهیانی که مدت زمان بیشـتری در معرض تغذیه با نانو ذرات نقره قرار گرفته بودند (روز ۳۰ و ۵۶ در سمیت مزمن) و ماهی‌های شاهد جهت انجام آزمایش‌های آسیب‌شناسی نمونه‌گیری بعمل آمد به نحوی که نمونه‌های بافتی پس از برداشـت از بدن ماهیان در داخل فرمالین بافر ۱۰٪ قرار داده شـد. سـپس مقاطع بافتی با ضخامت ۵ میکرون بریده و به روش معمولی هماتوکسیلین و ائوزین رنگ آمیزی انجام گردید (۲۰).

برای مکان یابی نانو ذرات در کبد از روش آنالیز TEM استفاده گردید. بافت کبد به مقاطع ۰/۵ mm تهیه شد و سپس در فیکساتیو گلوتارآلدئید بمدت ۳۰ دقیقه فیکس گردید. سـپس بافتی که آب از دسـت داده بود در رزین خالص قرار داده شـد و برش با اسـتفاده از ابـزار اولترا میکروتوم به ضخامت حدود ۶۰-۳۰ nm ایجاد شد. سپس برش‌های مد نظر با استفاده از میکروسکوپ انتخاب شدند و با استفاده از آنالیز TEM حضور نانو ذرات در بافت کبد تأیید شد.

در نهایت برای بررسی میزان تجمع زیستی نانو ذرات نقره از ۴ غلظت زیر کشـنده ۱۰۰، ۴۰۰، ۶۰۰ و ۸۰۰، از نمونه‌هـای روز ۳۰ و ۵۶، ۴۵ عدد ماهی (از هر تیمار ۳ نمونه) در ۳ تکرار بطور تصادفی انتخاب شدند سپس بافت‌های کبد، عضله و آبشش جداسازی شده به وسیله اسید نیتریک و آب اکسیژنه عمل هضم آنها در دستگاه تمام خودکار هضم با سیستم مایکروویو صورت گرفته و برای تعیین میزان فلز نقره از دسـتگاه طیف سنجی جذب اتمی مجهز به کوره گرافیتی با مشـخصه (GFAAS AA۸۰۰، Perkin، Elmer Aanalyst) استفاده شد.

نتایج

براساس نتایج حاصل مقادیر mg ۸۰۴/۶۰۱، ۴۸۶/۶۳۷، ۳۲۳/۶۹۶ و ۱۹۵/۲۰۸ کلوئید نانو ذرات نقره به ازای هر کیلوگرم غذای حاوی نانو ذرات نقره به ترتیب برای ۲۴، ۴۸، ۷۲ و ۹۶ سـاعت، ۵۰٪ ماهیان را نسـبت به گروه شاهد از بین برد (جدول ۱). در بررسی مقاطع بافتی تهیه شده از کبد، روده، آبشش و کلیه که در معرض تغذیه با غذای حاوی نانو ذرات قرار گرفته بودند، نتایج بررسی میکروسکوپی به شرح زیر می‌باشند:

در مجموع نتایج مطالعات بافت شناسی نشان داد که بیشترین تأثیرات کلوئید نانو ذرات نقره به ترتیب در بافت‌های کبد و روده قابل مشاهده است.

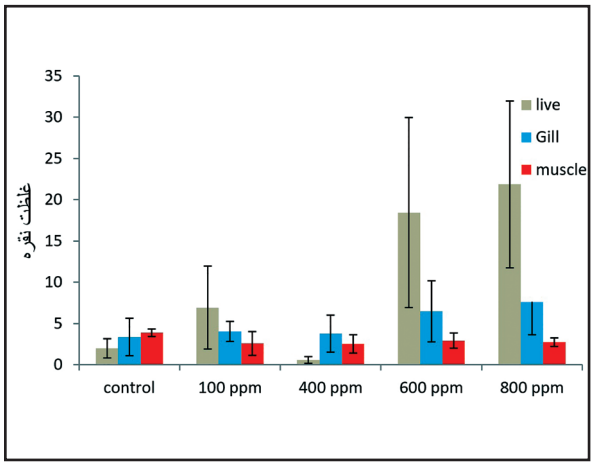

نمودار ۱. مقایسه تجمع نانو ذرات نقره در بافت‌های کبد، آبشش و ماهیچه در روز ۳۰ ($p<0/05$).

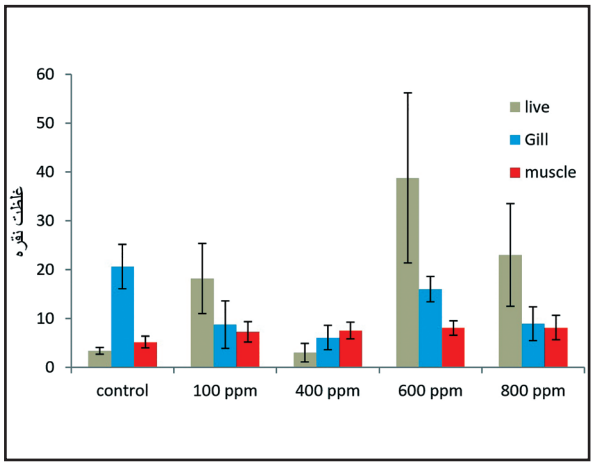

نمودار۲. مقایسه تجمع نانو ذرات نقره در بافت‌های کبد، آبشش و ماهیچه در روز ۵۶ ($p<0/05$).

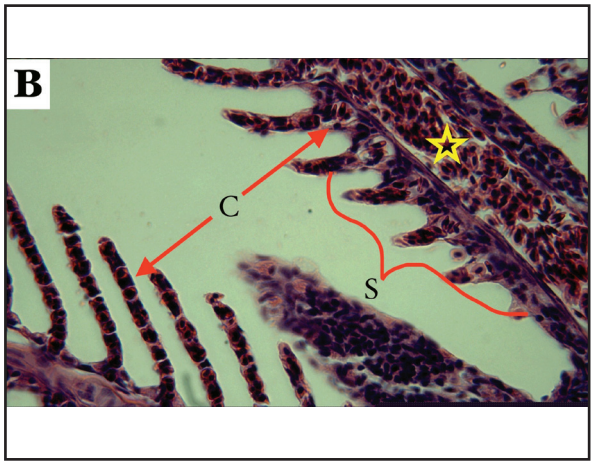

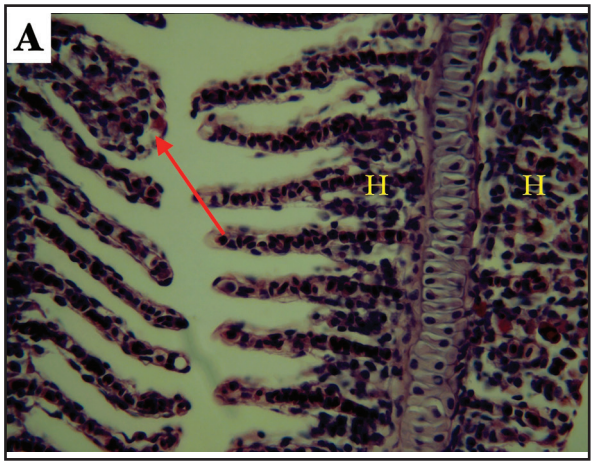

تصویر۱. تغییرات بافتی در آبشش ماهی زبرای مورد آزمایش: (A) چماقی شدن رشته ثانویه آبششی (پیکان). هایپرپلازی در اطراف رشته اولیه آبششی(H) دیده می‌شود (Ob:۱۰). شکل (B) همچنین پرخونی رشته‌های ثانویه (C) و رشته اولیه آبششی (ستاره) و همچنین کوتاه شدن رشته‌های اولیه آبششی(S) قابل رویت است (Ob:۴۰).

تأثیرات بافتی ناشی از نانو ذرات نقره بر بافت آبشش نشان داد که نکروز در هیچ یک از تیمارهای شاهد مشاهده نگردید و در تیمارهای نانو ذرات نقره تأثیرات ناشی از نانو ذرات نقره بر بافت آبشش شامل؛ چماقی شدن رشته ثانویه آبششی و هایپرپلازی در اطراف رشته اولیه آبششی، پرخونی رشته‌های اولیه و ثانویه آبششی و همچنین کوتاه شدن رشته‌های ثانویه آبششی بود. سایر تغییرات بافت‌شناسی که در آبشش ماهیان در معرض نانو ذرات نقره مشاهده گردید عبارت بودند از: هیپرپلازی، خمیدگی لاملاهای ثانویه، آنیوریسم، چماقی شکل شدن، همجوشی انتهای لاملا (تصویر ۱).

در بررسی مقاطع بافتی در کبد پرخونی عروق و سینوزوئیدها و دژنراسیون هپاتوسیت ها و واکوئوله شدن بعضی هپاتوسیت ها به خصوص در نمونه‌هایی که در مجاورت غلظت‌های بالاتر قرار داشتند، بارزتر بودند (تصویر ۲).

آسیب‌های بافت روده در ماهیان در معرض تغذیه با غلظت‌های مختلف نانو ذرات نقره، نشان داده شد که بیشترین آسیب‌های بافتی وارده شامل همجوشی شدید قسمت‌هایی از لایه‌های مخاطی و مجرای روده، افزایش شدید لایه‌های زیر مخاط و تنگ شدن مجرای روده و واکوئله شدن است (تصویر ۳).

در بافت کلیه، دژنراسیون و نکروز شدید لوله‌های ادراری و افزایش شدید سلول‌های بینابینی و اتساع فضای بومن گلومرول در غلظت‌های بالا دیده شد (تصویر ۴).

نتایج حاصل از مکان یابی نانو ذرات نقره با آنالیز TEM در بافت کبد نشان داد که، نانو ذرات نقره بیشتر در هسته سلول کبد نسبت به سیتوپلاسم تمرکز یافته‌اند، در حالی که در سیتوپلاسم مقدار کمی نانو ذرات دیده میشود. همچنین تجمع نانو ذرات با آنالیز TEM در درون بافت کبد به وضوح دیده می‌شود (تصویر ۵).

نتایج سنجش تجمع زیستی نقره در بافت‌های مختلف ماهیان، در آزمایشات سمیت مزمن نشان داد که بیشترین تجمع نقره به ترتیب در بافت‌های کبد، آبشش و ماهیچه ماهیان در معرض تغذیه با غذای حاوی

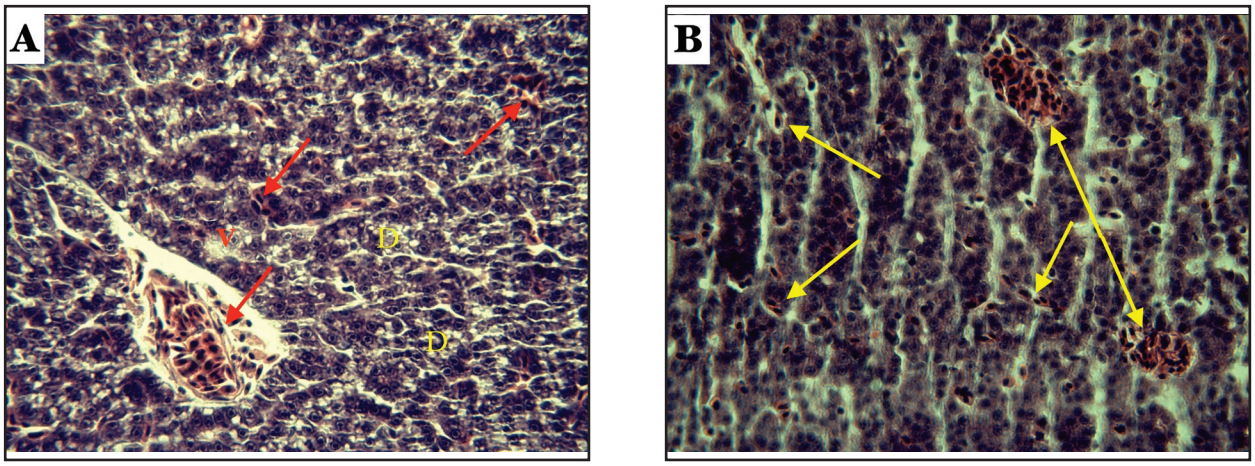

تصویر۲. تغییرات بافتی در کبد ماهی زبرای مورد آزمایش (Ob:۴۰): (A) دژنراسیون هپاتوسیتها (D) و واکوئله شدن برخی از هپاتوسیتها (V) دیده می‌شود. و در شکل (B) پرخونی عروق و سینوزوئیدها (پیکان‌ها). دیده می‌شود (Ob:۴۰).

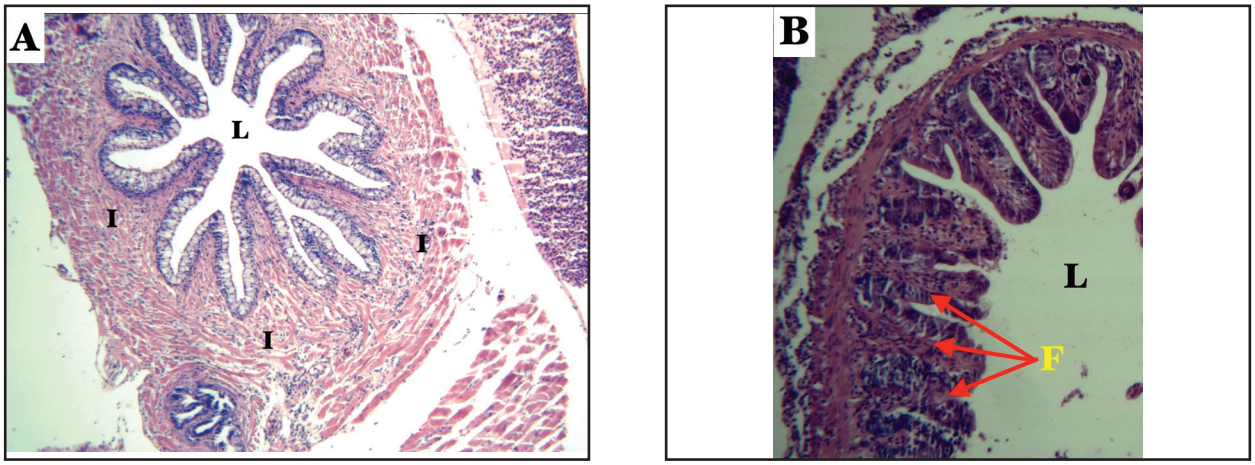

تصویر۳. تغییرات بافتی در روده ماهی زبرای مورد آزمایش (Ob:۱۰): (A): افزایش لایه‌های زیر مخاط (I)، تنگ شدن مجرای روده (L). و در شکل (B): همجوشی قسمت‌هایی از لایه‌های مخاطی (F) و کاهش سطح جذب روده دیده می‌شود (Ob:۱۰).

نانو ذرات نقره بوده است (جدول ۲). در پژوهش حاضر، حتی کمترین غلظت نانو ذرات نقره که ماهیان بوسیله آن تغذیه شده بودند (۱۰۰ mg/l)، باعث تجمع نقره در بافت‌های کبد، آبشش و عضله شد. در تیمارهای در معرض نانو ذرات نقره، غلظت نقره در بافت کبد بسیار بالاتر از تیمارهای شاهد بود (تقریباً بین ۲ تا ۳ برابر) (نمودار۱، نمودار۲).

بحث

از نکات بسیار مهم دیگر که در تمام مطالعات مرتبط با فناوری نانو می‌بایست مورد توجه محققین قرار گیرد، تعیین دقیق مشخصات نانو مواد مورد استفاده است. بخصوص در مواردی که نانو ماده مورد استفاده از نوع تجاری می‌باشد، اطلاعاتی که توسط شرکت‌های سازنده در اختیار محققین قرار می‌گیرد معمولاً ناقص و گاهی دور از واقعیت بوده و بنابراین سنجش مجدد خصوصیات آن توسط پژوهشگران بسیار ضروری می‌باشد. بعلاوه طول مدت نگهداری و شرایط محیطی محل نگهداری نانو مواد (مثل دما و نور) می‌تواند اثر قابل توجهی بر خصوصیات آنها داشته باشد (۱۸،۲۸). در پژوهش حاضر نیز خصوصیات کلوئید نانو ذرات نقره استفاده شده شامل شکل و قطر ذرات و طیف جذب مرئی و ماوراءبنفش مورد سنجش قرار گرفت. خلوص کلوئید نانو ذرات نقره، نیز با روش آنالیز اشعه ایکس منتشر کننده انرژی مورد تأیید قرار گرفت. همچنین طیف جذب کلوئید نانو ذرات نقره در محدوده ۴۱۰ nm اندازه‌گیری گردید که مشابه نتایج سایر مطالعات روی نانو ذرات نقره است (۳،۱۹،۲۷،۳۴).

در مورد غذای پوشش یافته با نانو ذرات نقره، تصاویر میکروسکوپ الکترونی نگاره موید حضور نانو ذرات نقره کروی شکل، بر روی سطوح غذا بود. این در حالی است که در تصاویر مربوط به نمونه‌های غذای حاوی غلظت‌های پایین‌تر از ۶۰۰ mg/l نانو ذرات نقره از سایر ناهمواری‌ها به سختی قابل تشخیص بودند. در این رابطه به نظر می‌رسد که تشخیص دقیق نانو ذرات با استفاده از میکروسکوپ الکترونی همیشه امکان پذیر نمی‌باشد و بنابراین استفاده از چند روش تکمیلی، در کنار هم، برای

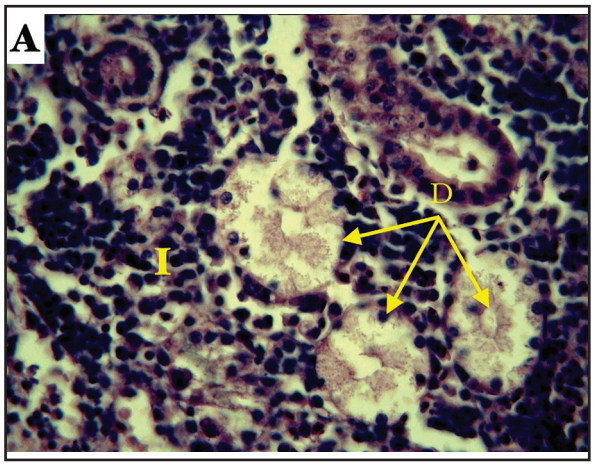

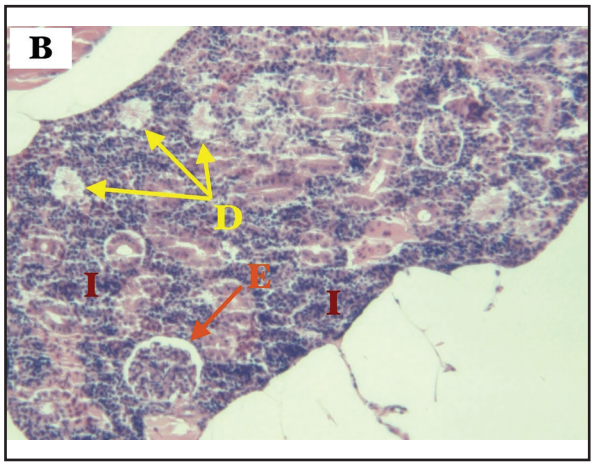

تصویر ۴. تغییرات بافتی در کلیه ماهی زبرای مورد آزمایش: (A) دژنراسیون لوله‌های ادراری (D) و افزایش سلول‌های بینابینی (I) قابل رویت است (Ob:۴۰). در شکل (B) دژنراسیون و نکروز بعضی لوله‌های ادراری (D) و افزایش سلول‌های بینابینی (I) و اتساع فضای بومن گلومرول (E) نیز دیده می‌شود (Ob:۱۰).

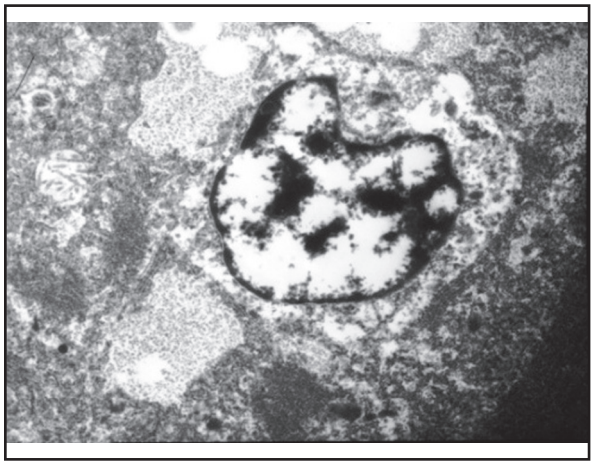

تصویر ۵. تصویر TEM از بافت کبد: تجمع نانو ذرات نقره در هسته و سیتوپلاسم سلول.

تشخیص ماهیت نانو مواد می‌تواند مؤثرتر باشد. در الگوی حاصل از طیف سنجی پراش اشعه ایکس، وجود تفاوت مشخص بین نمونه‌های غذای معمولی و پوشش یافته با نانو ذرات نقره، در واقع می‌تواند موید وجود ساختار کریستالی نقره در این نمونه‌ها و به عبارتی بلورین بودن نقره پوشش یافته بر سطح نمونه‌های غذا باشد (۲۲).

با وجود اینکه قابلیت ضد میکروبی بودن کلوئید نانو ذرات نقره و استفاده از آن بر روی ادوات آبزی پروری و دیگر آبزیان، قبلا نیز به اثبات رسیده بود (۱،۷،۲۹،۴۳،۴۶)، پژوهش حاضر اولین مورد استفاده از این ماده آنتی باکتریال کلوئید نانو ذرات نقره در غذای ماهی در کارگاه تکثیر و پرورش جهت ضدعفونی غذا می‌باشد. مطالعات Prochorov در سال ۲۰۰۲ و Fu-ping در سال ۲۰۰۹ نیز قابلیت استفاده از غذای حاوی نانو ذرات را برای افزایش رشد و کاهش مرگ و میر و مقابله با میکروارگانیسم‌ها و کنترل آنها در کارگاه‌های تکثیر و پرورش ماهیان تأیید کردند (۲۹، ۷).

براساس نتایج مقالات منتشر شده، در مورد اثرات منفی نانو ذرات نقره بر محیط زیست نظرات متفاوتی موجود است، برخی محققین به علت نیمه عمر کم این مواد، آن را دوستدار طبیعت شناخته‌اند (۳۰)، ولی Kim و همکاران در سال ۲۰۰۵ اثر منفی نانو ذرات نقره با غلظت ۲ mg/l در رشد ریشه برخی گیاهان را گزارش نمودند (۱۷). Gajjar و همکاران در سال ۲۰۰۹، نیز اثرات ضد باکتریایی نانو ذرات نقره را بر نوعی باکتری موجود در خاک (Pseudomonas putida) گزارش نمودند (۸). نتایج بررسی سمیت نانو ذرات نقره در جیره غذایی ماهی زبرا مشخص ساخت که حساسیت این ماهی نسبت به غذای حاوی نانو ذرات زیاد است بطوری که میزان ۹۶h-LC۵۰ برابر ۱۹۵/۲۰۸ mg/l بود. Soltani و همکاران در سال ۲۰۰۹ سمیت نانو ذرات نقره در ماهی قزل آلا را بررسی نموده و LC۵۰ ۹۶ ساعته این ماده در حدود ۵ mg/l گزارش گردید. در پژوهش حاضر، نتایج آزمون‌های تلفات حاد نشان داد که حساسیت ماهیان زبرا در غلظت‌های بالاتر بسیار بیشتر از غلظت‌های پایین است. در جمع‌بندی مقاله مروری Grosell و همکاران در سال ۲۰۰۲، به این نتیجه رسیدند که حساسیت به نقره در زیستمندان آبزی کوچکتر بالاتر است، و دلیل آن بیشتر بودن نسبت سطح به جرم بدن و بزرگتر بودن مساحت ویژه آبشش می‌باشد، که هر دوی اینها بر فرایند تبادلات یونی، تنظیم اسمزی و جذب مواد شیمیایی از محیط پیرامون تأثیر گذارند(۱۲).

مطالعات بافت شناسی می‌تواند به عنوان ابزار مفیدی برای ارزیابی آسیب‌های ناشی از نانو مواد بکار رود. در پژوهش حاضر بیشترین تأثیرات کلوئید نانو ذرات نقره به ترتیب در بافت‌های کبد و آبشش قابل مشاهده بود. به طور کلی، یکی از اثرات مضر مواد شیمیایی بر آبشش ماهیان، اختلال در انتشار گازها و تبادل یون‌ها می‌باشد. نانو موادی که باعث عوارض بافت شناسی در آبشش ماهیان گردند به نوعی جزو سموم تنفسی محسوب می‌شوند (۱۳). در معرض قرار گیری قزل آلای رنگین کمان با ۱ mg/l نانو ذرات دی اکسید تیتانیوم باعث ایجاد ادم در بافت آبشش گردید (۶). همچنین Griffitt و همکاران در سال ۲۰۰۷ دریافتند که نانو ذرات مس باعث ازدیاد سلول‌های پوششی و ادم رشته‌های اولیه و ثانویه آبششی در

ماهی گورخری می‌شـوند (۹). همچنین بر اثر ۴۸ سـاعت در معرض قرار گیـری ماهیان گورخری بالـغ با نانو ذرات مس، افزایش قطر رشـته‌های آبششـی مشاهده شده، که این آسـیب در مواجهه با نانو ذرات نقره و دی اکسید تیتانیوم مشاهده نگردید (۱۱). در مطالعه Smith و همکاران در سال ۲۰۰۷، در روده ماهیـان قـزل آلایی که با غلظت ۰/۱ mg/l نانو لوله‌های کربنی تک دیواره مواجهه شـده بودند، بر اثر بلع این نانو مواد، نشانه‌های واضحـی از جوش خوردگی ریـز پرزها، تورم و سـاییدگی و تحلیل رفتن غشاء مخاطی مشـاهده گردید (۳۷). بلعیدن آب محتوی نانو ذرات، علاوه بر اثرات مستقیمی که بر ساختار بافت دستگاه گوارش می‌گذارد، از طریق آندوسیتوز می‌تواند به جذب و ورود این مواد به اندام‌های داخلی‌تر بدن منجر گـردد (۱۴). در پژوهش حاضر، بدلیل بلع مواد غذایی حاوی نانو ذرات نقره اثرات مستقیمی بر ساختار بافت دستگاه گوارش می‌گذارد. از آنجا که کبد محل تصفیه سموم وارد شـده به بدن است بنابراین تحت تأثیر آلاینده‌ها و مواد خارجی آسـیب رسـان قرار می‌گیرد (۱۴). لذا نقره موجود در کلوئید نانو ذرات نقره باعث اثرات تخریبی از جمله دژنراسـیون و واکوئوله شـدن هپاتوسیت‌ها شده اسـت. در مورد آسیب بافتی کلیه بر اثر تجویز خوراکی نانـو ذرات در غذای ماهی زبرا، مطالعات زیادی وجود ندارد. در این مطالعه لوله‌های ادراری بدلیل مواجهه با نانو ذرات نقره دچار دژنراسـیون و بعضاً نکروز شده‌اند که خود دلیلی بر آثار تخریبی نقره موجود بر کلیه می‌باشد.

نتایج حاصل از مکان یابی نانو ذرات نقره با اسـتفاده از میکروسکوپ TEM در بافت کبد نشان داد که نانو ذرات بیشتر تمایل به تجمع در هسته سـلول را بصورت گرانولـه دارند و باعث تخریب آن می‌شـوند و به مقدار کمتری در سیتوپلاسم دیده می‌شوند. Snell و همکاران نیز در سال ۲۰۰۹، تحقیقاتی را بر روی مکان‌یابی نانو ذرات انجام دادند و ملاحظه کردند که ذراتی با متوسط قطر nm ۸۳، در معده و روده‌ها تا زمان هضم باقی ماندند (۳۸). در مطالعـه Asharani و همـکاران در سـال ۲۰۰۸، نیز حضور نانو ذرات نقره در قلب، مغز، کیسـه زرده و خون جنین ماهی زبرا را در هسـته سلول با استفاده از آنالیز EDX و میکروسکوپ TEM تأیید کرد (۲).

نتایج حاصله از جدول و نمودار تجمع زیسـتی نانو ذرات نقره، نشـان می‌دهد که مراحل انباشت زیستی باعث تجمع نقره در کبد، آبشش و عضله می‌شوند؛ همچنین بیشترین تجمع نقره به ترتیب در بافت‌های کبد، آبشش و ماهیچه ماهیان در معرض تغذیه با غذای حاوی نانو ذرات مشاهده گردید. در مطالعـه Web و Wood در سـال ۱۹۹۸ نیز پس از ۲۱ روز در معرض قرار گیری ماهی قزل آلای رنگین کمان و ۳ گونه ماهی اسـتخوانی دیگر با ۱۴/۵μg نقره یونی، بیشـترین تجمع نقره به ترتیب در بافت‌های کبد، آبشش، روده و ماهیچه سفید مشـاهده گردید (۴۴). بنابراین، این احتمال وجود دارد که مکانیسـم جذب نانو ذرات نقره مشابه جذب نقره یونی باشد. افزایش تجمع نقره در بافت کبد موید جذب و انتقال ترکیبات نقره (نانو ذرات نقره و یا یون‌های رها شده از نانو ذرات) از طریق روده و یا از طریق جریان خون به این بافت است (۳۳). در رابطه با علت این موضوع، تجمع نقره به صورت گرانوله در این بافت است که در نتیجه آن سلول‌های کبدی حداقل تا مدتی از آسیب ناشی از نقره در امان می‌مانند؛ در همین رابطه مشخص شـده است که ماهی‌ها قادر به ذخیره فلزات به صورت رسوبات گرانوله در کبد می‌باشند (۲۱)، ولی سرنوشت نهایی این گرانول‌ها هنوز کاملاً مشخص نمی‌باشد (۱۳). در مورد نمونه بافت آبشش، به این نکته باید توجه نمود که بخشـی از نقره سنجش شـده، ممکن است مربوط به نقره به دام افتاده در موکوس ترشح شده از آبشش باشد که در واقع به درون بافت آبشش جذب نگردیده، بلکه روی سطح آبشش تجمع یافته است. البته در این صورت نیز، به دام افتادن نانو ذرات نقره در موکوس سطحی آبشش، می‌تواند منجر به رهایش تدریجی ولی دائمـی یون‌های نقره از نانو ذرات و اثر آنها بر بافت آبشش و یا تجمع در بدن گردد (۱۳).

بـه دلیل مخاطرات فراوانی همچون تجمع زیسـتی ترکیبات نقره در اندام‌های بدن ،آسـیب‌های بافتی و رهایش آنها به محیط زیست، استفاده از کلوئیدهای نانو ذرات نقره در جیره غذایی ماهیان جهت درمان و خواص آنتی باکتریالی آن توصیه نمی‌گردد.

تشکر و قدردانی

بدین وسیله ازمسئولین محترم دانشـکده دامپزشکی دانشگاه تهران جهت فراهم نمودن امکانات لازم برای اجرای این پروژه و همچنین مرکز تحقیقات بیو شیمی و بیو فیزیک دانشگاه تهران و پرسنل محترم پژوهشگاه مـواد و انرژی بخاطر فراهم نمودن امکانات لازم بـرای اجرای این پروژه تشکر و قدردانی می‌شود.

References

1. Alishahi, A., Mirvaghefi, A., Tehrani, M.R., Farahmand, H., Shojaosadati, S.A., Dorkoosh, F.A (2011) Shelf life and delivery enhancement of vitamin C using chitosan nanoparticles. Food Chem. 126: 935-940.
2. Asharani, Y.L., Wu, Z.Y., Gong and Valiyaveettil, S. (2008) Toxicity of silver nanoparticles in zebrafish models. Nanotechnology. Volume 24, (9)-255102.Doi:10.1088/0957-4484/19/25/255102.
3. Bhui, D.K., Bar, H., Sarkar, P., Sahoo, G.P., De, S.P., Misra, A. (2009) Synthesis and UV-vis spectroscopic study of silver nanoparticles in aqueous SDS solution. J Mol Liq. 145: 33-37.
4. Braydich-Stolle, L., Saber, H., Schlager, J.J., Hofmann, M-C. (2005) In vitro cytotoxicity of nanoparticles in mammalian germline stem cells

Toxicol Sci. 88: 412-9.
5. Chen, R., Lok, C.N., Ho, C.M., , He, Q.Y., Yu, W.Y., Sun, H. (2007) Silver nanoparticles: partial oxidation and antibacterial activities. J Biol Inorg Chem. 12: 527-34.
6. Federici, G., Shaw, B.J., Handy, R.D. (2007) Toxicity of titanium dioxide nanoparticles to rainbow trout (*Oncorhynchus mykiss*): Gill injury, oxidative stress, and other physiological effects. Aquat Toxicol. 84: 415-430.
7. Fu-ping, T., Zhi-guo, Z., Dun-fu, W., Dun-hu, W. (2009) Study on the effect of bionano-selenium feed additive on the breed of freshwater fish. Studies of Trace Elements and Health. 5: 31-34.
8. Gajjar, P., Pettee, B., Britt, D.W., Huang, W. (2009) Antimicrobial activities of commercial nanoparticles against an environmental soil microbe, Pseudomonas putida KT2440. J Biol Eng. 3: 26-9.
9. Griffitt, R.J., Griffitt, R., Weil, K.A., Hyndman. N.D., Denslow, K., Taylor, D. (2007) Exposure to copper nanoparticles causes gill injury and acute lethality in zebrafish (Danio rerio). Environ Sci Technol. 41: 8178-8186.
10. Griffitt, R.J., Griffitt, J., Luo, J., Gao, J.C., Bonzongo, D., Barber, S. (2008) Effects of particle composition and species on toxicity of metallic nanomaterials in aquatic organisms. Environ Toxicol Chem, 27: 1972-1978.
11. Griffitt, R.J., Griffitt, K., Hyndman, N.D., Denslow, D., Barber, S. (2009) Comparison of molecular and histological changes in zebrafish gills exposed to metallic nanoparticles. Toxicol Sci. 107: 404-415.
12. Grosell, M., Nielsen, C., Bianchini, A. (2002) Sodium turnover rate determines sensitivity to acute copper and silver exposure in freshwater animals. Comparative Biochemistry and physiology, Part C: Toxicology & Pharmacology. 133: 287-303.
13. Handy, R.D., Shaw, B.J. (2011) Ecotoxicity of nanomaterials to fish: challenges for ecotoxicity testing. Integr Environ Assess Manag. 3: 458-460.
14. Handy, R.D., Henry, T.B., Scown, T.M., Johnston, B.D., Tyler, C.R. (2008) Manufactured nanoparticles: their uptake and effects on fish: a mechanistic analysis. Ecotoxicology. 17: 396-409.
15. Kim, J.S., Kuk, E., Yu, K.N., Kim, J.H., Park, S.J., Lee, H.J. (2007) Antimicrobial effect of silver nanoparticles. Nanomed: Nanotechnology, Biology and Medicine. 3: 95-101.
16. Kim, S.H., Woo, K.S., Liu, B.Y.H., Zachariah, M.R. (2005) Method of measuring charge distribution of nanosized aerosols. J Colloid Interface Sci. 282: 46-57, 1-23.
17. Kittler, S., Greulich, C., Diendorf, J., Keoller, M., Epple, M. (2010) Toxicity of silver nanoparticles increases during storage because of slow dissolution under release of silver ions. Chemistry of Materials. 22: 4548-4554.
18. Kong, H., Jang, J. (2006) One-step fabrication of silver nanoparticle embedded polymer nanofibers by radical-mediated dispersion polymerization. Chem Commun. 28: 3010-3012.
19. Kumar, V., Cotran, R., Robbins, S.L. (1992) Basic Pathology. (5th ed.) W.B. The University of Chicago, Chicago, Illinois.
20. Lanno, R.P., Hicks, B., Hilton, J.W. (1987) Histological observations on intrahepatocytic coppercontaining granules in rainbow trout reared on diets containing elevated levels of copper. Aquat Toxicol. 12: 291-376.
21. Liu, S., Huang, W., Chen, S., Avivi, S., Gedanken, A. (2001) Synthesis of X-ray amorphous silver nanoparticles by the pulse sonoelectrochemical method. J Non Cryst Solids. 283: 231-236.
22. MOOPAM. (1993) Manual of oceanographic and pollutant Analysis Methods. (3rd ed.) Kuwait, Regional Organization for the Protection of the Marine Environment, (OCoLC) 646961227.
23. Obserdorster, E. (2004) Manufactured nanomaterials (fullerenes, C60) induce oxidative stress in the brain of juvenile largemouth bass Environ. Health Perspect. 112: 1058-62.
24. Petit, C., Lixon, P., Pileni, M.P. (1993) In-situ synthesis of silver nanocluster in AOT reverse micelles. J Phys Chem. 97: 12974-12983.
25. Reynolds, G.H. (2001) Environmental regulation

of nanotechnology: some preliminary observations. Nano Archive. 31: 10681-10688.

26. Richard, R.O., Handy, R., Eugenia, V.J. (2008) The ecotoxicology of nanoparticles and nanomaterials: current status, knowledge gaps, challenges, and future needs. Ecotoxicology. 17: 315-325.
27. Rushton, E.K., Jiang, J., Leonard, S.S., Eberly, S., Castranova, V., Biswas, P. (2010) Concept of assessing nanoparticle hazards considering nanoparticle dosemetric and chemical/biological response metrics. J Toxicol Environ Health Part A. 73: 445-461.
28. Scown, T.M., Santos, E.M., Johnston, B.D., Gaiser, B., Baalousha, M., Mitov, S. (2010) Effects of aqueous exposure to silver nanoparticles of different sizes in rainbow trout. Toxicol Sci. 115: 521-534.
29. Shahverdi, A.R., Fakhimi, A., Shahverdi, H.R., Minaian, S. (2007) Synthesis and effect of silver Nanoparticles on the antibacterial activity of different antibiotics against Staphylococcus aureus and Escherichia coli. Nanomedicine: Nanotechnology, Biology and Medicine. 3: 168-171.
30. Sharma, V.K., Yngard, R.A., Lin, Y. (2009) Silver nanoparticles: Green synthesis and their antimicrobial activities. Adv Colloid Interface Sci. 145: 83-96.
31. Skebo, J.E., Grabinski, C.M., Schrand, A.M., Schlager, J.J., Hussain, S.M. (2007) Assessment of metal nanoparticle agglomeration, uptake, and interaction using high-illuminating system Int. J Toxicol. 26: 135-41.
32. Smith, C.J., Shaw, B.J., Handy, R.D. (2007) Toxicity of single walled carbon nanotubes on rainbow trout (*Oncorhynchus mykiss*): respiratory toxicity, organ pathologies, and other physiological effects. Aquat Toxicol. 82: 94-109.
33. Snell, T.W., Hicks, D.G. (2009) Assessing Toxicity of Nanoparticles Using Brachionus manjavacas (Rotifera). Environ Toxicol. 26:146-152.
34. Soltani, M., Esfandiary, M., Sajadi, M.M., Khazraeenia, S., Bahonar, A.R., Ahari. H. (2011) Effect of nanosilver particles on hatchability of rainbow trout (*Oncorhynchus mykiss*) egg and survival of the produced larvae. Iran J Fish Sci. 10: 167-176.
35. Tian, J., Wong, K.K., Ho, C.M., Lok, C.N., Yu, W.Y., Che, C.M. (2007) Topical delivery of silver nanoparticles promotes wound healing. J Med Chem. 2: 129-36.
36. Wang, Y., Li, J. (2011) Effects of chitosan nanoparticles on survival, growth and meat quality of tilapia, Oreochromis nilotica. Nanotoxicology. 5: 425-431.
37. Webb, N.A., Wood, C.M. (1998) Physiological analysis of the stress response associated with acute silver nitrate exposure in freshwater rainbow trout (*Oncorhynchus mykiss*). Environ Toxicol Chem. 17: 579-88.
38. Yoon, K.Y., Hoon-Byeon, J., Park, J.H., Hwang, J. (2007) Susceptibility constants of Escherichia coli and Bacillus subtilis to silver and copper nanoparticles. J Sci Total Environ. 373: 572-5.
39. Zhuo, P.F., Yu, X.C., Du, Q., Song, K.S., He, Z.H. (2011) Photocatalytic degradation of ammonia nitrogen in aquaculture wastewater by using nano-TiO2. Adv Mat Res. 197-198: 774-779.

Effects of nano-silver particles on some vital tissues of Zebra fish (*Danio rerio*) fed via oral administration

Yazdanparast, T.[1], Sharifpour, I.[2*], Soltani, M.[3]

[1]*Faculty of Fishery, Islamic Azad University of Science and Research Branch, Tehran, Iran*
[2]*Department of Aquatic Animal Health and Diseases, Iranian Fisheries Science Research Institute, Agricultural Research, Education and Extension Organization, Tehran, Iran*
[3]*Department of Aquatic Animal Health, Faculty of Veterinary Medicine, University of Tehran, Tehran, Iran*

(Received 11 October 2016, Accepted 4 January 2017)

Abstract:

BACKGROUND: This study was initiated to improve our understanding of the health and environmental impact of silver nanoparticles (Ag-np). **OBJECTIVES:** The purpose of the study is application and direct effects of silver nanoparticles on Zebra fish (*Danio rerio*). **METHODS:** After characterizing the AgNPs using TEM, EDX, UV-Vis Spectroscopy, XRF and SEM methods, their effects on some vital tissues have been tested successfully in vitro. In this study, 540 fish (2±0.05 g) were randomly divided into 9 groups in triplicate for acute tests (0,10, 50, 100, 200, 400, 600, 800 and 1000 mg/kgfood). After short term (96h), chronic toxicity tests were evaluated using under lethal concentration (100, 400, 600 and 800 mg/kgfood) fed with experimental diet for 8 weeks. Fish in groups 1 to 4 were fed by food supplemented with 100, 400, 600 and 800 mg/kg food, respectively. Group 5 was fed with basal food without supplementation. After histopathology, heavy metals were measured by spectrum photometry reveal. **RESULTS:** According to the results of acute tests, the 96h LC50 values in 24, 48, 72 and 96h were 804.601, 486.637, 323.696 and 195.208 mg/kgfood AgNPs for the Zebra fishes respectively. According to the results of chronic toxicity tests, fed via oral administration of AgNPs produced significant histopathological effects. Also, the most important histopathological effects of AgNPs were observed in the liver (vasculature and exposure, degeneration of some hepatocytes), intestine (increase in the submucosa layer, narrowing of the intestinal lumen and reduced intestinal absorption), gills (clubbing of gill secondary lamaleas, hyperplasia, hyperemia and shortening of the primary lamaleas gills) and kidney (degeneration, high increase in interstitial cells and dilatation of Bowman's space of glomeruli), respectively. The greatest bioaccumulation of silver occurred in the liver, gills and muscle of fish respectively ($p<0.05$). **CONCLUSIONS:** The release of untreated nanoparticle waste to the environment should be restricted for the well-being of human and aquatic species.

Keyword: bioaccumulation, zebra fish (*Danio rerio*)., LC50, histopathology, silver nanoparticles

Figure Legends and Table Captions

Table 1. Fatal dosage of Ag Nanoparticle in Zebra fish after 96 hours.

Table 2. Dosage of Ag Nanoparticle in different tissues of Zebra fish after 56 days.

Graph 1. Comparison of concentrations of silver in liver, gills and muscle of zebrafish after 30 days ($p<0.05$).

Graph 2. Comparison of concentrations of silver in liver, gills and muscle of zebrafish after 56 days ($p<0.05$).

Figure 1. Gill morphology as visualized by light microscopy. Congestion of secondary lamella, inflammation membrane of secondary lamellae, hyperplasia around filament.

Figure 2. Liver morphology as visualized by light microscopy. Congestion of blood vessels and sinusoids, vacuolation and degeneration of hepatocyte.

Figure 3. Intestine morphology as visualized by light microscopy. congestion of sub-mucosa layer, necrosis and detaching of the mucoid columnar and epithelium.

Figure 4. Kidney morphology as visualized by light microscopy. Degeneration of kidney cells and necrosis of hematopoietic tubules, Increase in interstitial cells.

Figure 5. Transmission Electron Microscope (TEM) image from the Liver.

***Corresponding author's email: isharifpour@yahoo.com, Tel: 021-44787591, Fax: 021-44787583**