



تولیدات دامی

دوره ۲۰ ■ شماره ۳ ■ پاییز ۱۳۹۷

صفحه‌های ۴۸۷-۴۹۸

اثر کورکومین خوراکی بر فراسنجه‌های بافت‌شناسی بیضه خروس‌های مادر گوشتی مسن

امین کاظمی زاده^۱، احمد زارع شخته^{۲*}، علیرضا یوسفی^۳، حسن مهربانی یگانه^۴، زربخت انصاری پیرسرائی^۵

۱. دانش‌آموخته کارشناسی ارشد، گروه علوم دامی، پردیس کشاورزی و منابع طبیعی، دانشگاه تهران، کرج، ایران.
۲. استاد، گروه علوم دامی، پردیس کشاورزی و منابع طبیعی، دانشگاه تهران، کرج، ایران.
۳. استادیار، مؤسسه تحقیقات واکسن و سرم‌سازی رازی، سازمان تحقیقات، آموزش و ترویج کشاورزی، کرج، ایران.
۴. دانشیار، گروه علوم دامی، پردیس کشاورزی و منابع طبیعی، دانشگاه تهران، کرج، ایران.
۵. دانشیار، گروه علوم دامی، دانشگاه علوم کشاورزی و منابع طبیعی ساری، ساری، ایران.

تاریخ پذیرش مقاله: ۱۳۹۷/۰۵/۱۷

تاریخ وصول مقاله: ۱۳۹۷/۰۲/۱۶

چکیده

پژوهش حاضر به منظور بررسی اثر کورکومین خوراکی بر فراسنجه‌های بافت‌شناسی بیضه خروس‌های مسن مادر گوشتی سویه راس ۳۰۸ انجام شد. برای همین منظور از تعداد ۱۲ قطعه خروس مادر گوشتی در سن ۴۸ هفتگی، در قالب طرح کاملاً تصادفی با چهار تیمار و سه تکرار به مدت ۱۳ هفته استفاده شد. تیمارها شامل عدم تغذیه کورکومین (تیمار شاهد)، و تغذیه روزانه ۱۰، ۲۰ و ۳۰ میلی‌گرم کورکومین به ازای هر پرنده به صورت مخلوط در جیره پایه بودند. در پایان دوره آزمایش، همه خروس‌ها کشتار و از بافت بیضه آن‌ها نمونه‌برداری شد. میانگین وزن بیضه در خروس‌های که روزانه ۳۰ میلی‌گرم کورکومین دریافت کردند نسبت به گروه شاهد بیشتر بود ($P < 0/05$). تغذیه روزانه ۲۰ و ۳۰ میلی‌گرم کورکومین باعث افزایش میانگین قطر لوله‌های اسپرم‌ساز نسبت به گروه شاهد شد ($P < 0/05$). ضخامت بافت پوششی لوله‌های اسپرم‌ساز با افزایش سطح تغذیه کورکومین به طور خطی افزایش یافت ($P < 0/05$). تعداد یاخته‌های اسپرماتوگونی در خروس‌های تغذیه‌شده با کورکومین بیشتر از پرندگان شاهد بود ($P < 0/05$). همچنین، تعداد یاخته‌های لایدیگ در بیضه پرندگانی که روزانه ۲۰ و ۳۰ میلی‌گرم کورکومین دریافت کردند، بیشتر از پرندگان شاهد بود ($P < 0/05$). تیمارهای آزمایشی بر تعداد رگ‌های خونی بیضه تأثیری نداشتند ($P > 0/05$). بر اساس نتایج این پژوهش، تغذیه روزانه ۳۰ میلی‌گرم کورکومین فراسنجه‌های بافت‌شناسی بیضه خروس‌های مادر گوشتی مسن را بهبود می‌بخشد.

کلیدواژه‌ها: آنتی‌اکسیدان، بافت‌شناسی، بیضه، خروس، کورکومین.

مقدمه

باروری گله‌های مادر گوشتی نقش مستقیمی در تولید تخم‌مرغ‌های نطفه‌دار و در نتیجه سودآوری نهایی گله دارد. انتخاب ژنتیکی لاین‌های مادر گوشتی به‌طور عمده بر تولید جوجه‌های گوشتی متمرکز شده است به‌گونه‌ای که با مصرف خوراک کمتر، وزن کشتار بالاتری حاصل شود. اگرچه این موفقیت در تولید محصول نهایی گاهی در نقطه مقابل تولیدمثل گله‌های مادر گوشتی قرار می‌گیرد [۲۶]. نسبت پایین خروس به مرغ در گله‌های مادر گوشتی باعث می‌شود که کاهش جزئی در باروری خروس‌ها تأثیر زیادی بر نرخ باروری کل گله داشته باشد [۲۱]. در شرایط کنترل‌شده، باروری خروس‌ها در ۳۷ هفتگی به اوج رسیده و پس از آن کاهش می‌یابد [۱۱ و ۲۵]. این کاهش باروری به عوامل مختلفی از جمله افزایش سن و وزن، مشکلات پا، کاهش میل جنسی و افزایش تنش‌های اکسیداتیو ارتباط دارد [۱۵ و ۲۵]. افزون بر این، کاهش غلظت گنادوتروپین‌ها و کاهش نسبت تستوسترون به استرادیول که پس از ۴۵ هفتگی در خروس‌های مادر گوشتی رخ می‌دهد [۲۵]، منجر به تغییرات بافت‌شناسی در بیضه خروس‌ها می‌شود که نقص در بلوغ و کاهش تولید اسپرم، افزایش رهایش یاخته‌های نابالغ بافت پوششی زاینده به درون حفره لوله‌های اسپرم‌ساز، کاهش ضخامت بافت پوششی لوله‌های اسپرم‌ساز، کاهش قطر لوله‌ها و ضخیم شدن فضای میان‌بافتی به دلیل هجوم فیبرهای کلاژن و فیروبلاست‌ها را به دنبال دارد [۲۵].

با افزایش سن، به‌دلیل تحلیل رفتن یا کاهش سلول‌های زاینده، فضاهای بین سلولی سست‌شده و ارتباط بین آن‌ها کاهش می‌یابد [۲ و ۲۵]. این تغییرات موجب افزایش تعداد و اندازه واکوئل‌های درون بافت پوششی لوله‌های اسپرم‌ساز و در نتیجه کاهش تولید اسپرم

می‌شود [۲]. دلیل عمده این تغییرات بافت‌شناسی به کاهش پتانسیل آنتی‌اکسیدانی سلول‌ها، همزمان با افزایش تنش‌های اکسیداتیوی ناشی از افزایش سن نسبت داده می‌شود [۵ و ۱۱]. مشخص شده است که افزایش تنش‌های اکسیداتیو و تولید رادیکال‌های آزاد اکسیژن (Reactive Oxygen Species: ROS) در خروس‌های مادر گوشتی پس از پیک تولید، عملکرد میتوکندری‌ها را کاهش و پراکسیداسیون لیپیدها در بیضه را افزایش می‌دهد [۸، ۱۱ و ۲۵]. یاخته‌های زاینده بیضه پرندگان به دلیل داشتن مقادیر بالای اسید چرب غیراشباع با چند پیوند دوگانه و میزان ناچیز آنتی‌اکسیدان سیتوپلاسمی، بیش‌تر از سایر گونه‌ها به تنش‌های اکسیداتیوی حساس هستند [۹ و ۱۱]. مجموع تغییرات بیان‌شده منجر به کاهش کمیت و کیفیت اسپرم تولیدی و نهایتاً کاهش باروری می‌شود [۲، ۳، ۸، ۱۱ و ۲۵]. این شواهد اهمیت کنترل تنش‌های اکسیداتیو در خروس‌های مادر گوشتی پس از اوج تولید را نشان می‌دهد.

نشان داده شده است که میزان تولید اسپرم با اندازه بیضه که خود تحت تأثیر تعداد یاخته‌های سرتولی و زایا است، همبستگی دارد [۱۰]. با افزایش تنش‌های اکسیداتیو پس از پیک تولید در خروس‌های مادر گوشتی که با تحلیل یاخته‌های بیضه همراه است، وزن بیضه و تولید اسپرم کاهش می‌یابد [۲۵]. تغذیه آنتی‌اکسیدان‌ها می‌تواند ظرفیت آنتی‌اکسیدانی منی را بهبود و اثر رادیکال‌های آزاد را کاهش دهد [۳، ۸ و ۱۱]. تغذیه تفاله سیب به‌عنوان یک آنتی‌اکسیدان گیاهی باعث کاهش غلظت مالون‌دی‌آلدهید منی و بهبود کیفیت اسپرم‌های تولیدی در خروس شده است [۸]. نتایج مشابهی نیز با تغذیه پودر برگ رزماری و تفاله گوجه خشک‌شده در خروس‌های مادر گوشتی گزارش شده است، به‌طوری‌که تجویز خوراکی این آنتی‌اکسیدان‌های طبیعی موجب کاهش شاخص‌های تنش

تولیدات دامی

اثرات نسبت داده‌شده به کورکومین در خروس‌های مسن ناشی از تأثیر مستقیم این آنتی‌اکسیدان طبیعی بر خود یاخته‌های اسپرم است، به احتمال فراوان کورکومین بر یاخته‌های درگیر در فرآیند اسپرم‌سازی نیز اثر می‌گذارد و از این مسیر نیز موجب بهبود کارایی تولیدمثل خروس‌های مادر گوشتی مسن می‌شود. با توجه به نبود اطلاعات کافی در مورد اثر کورکومین بر فراسنجه‌های بافت‌شناسی بیضه، این پژوهش به منظور تعیین اثر کورکومین خوراکی بر بافت بیضه خروس‌های مادرگوشتی مسن (پس از اوج تولید) انجام شد.

مواد و روش‌ها

مواد شیمیایی استفاده‌شده در این آزمایش از جمله کورکومین، از شرکت سیگما (St. Louis, MO, USA) خریداری شد. پژوهش حاضر با استفاده از ۱۲ قطعه خروس مادر گوشتی سویه راس ۳۰۸ تهیه‌شده از گروه تولیدی رامسر طیور تنکابن با شرایط ظاهری سالم و تقریباً یکنواخت (میانگین وزن اولیه $5/46 \pm 0/23$ کیلوگرم) در سن ۴۸ هفتگی در یک محیط کنترل‌شده (۱۴ ساعت روشنایی، ۱۰ ساعت تاریکی و در دمای ۲۱-۱۸ درجه سانتی‌گراد) در محل مزرعه تحقیقاتی پردیس کشاورزی و منابع طبیعی دانشگاه تهران انجام شد. به‌منظور تطابق با شرایط آزمایش، خروس‌ها از دو هفته پیش از شروع آزمایش در قفس‌های انفرادی با جیره‌ی پایه متوازن شده (جدول ۱) بر اساس کاتالوگ راس ۳۰۸ (۲۰۱۴) تغذیه شدند. سپس خروس‌ها در قالب طرح کاملاً تصادفی به چهار گروه آزمایشی (چهار سطح کورکومین) و سه تکرار تقسیم، و به مدت ۱۳ هفته متوالی (۶۱-۴۸ هفتگی) تحت آزمایش قرار گرفتند. طی دوره‌ی آزمایش، خروس‌ها با جیره پایه حاوی سطوح مختلف کورکومین شامل عدم تغذیه کورکومین (تیمار شاهد)، و تغذیه روزانه ۱۰، ۲۰ و یا ۳۰ میلی‌گرم کورکومین

اکسیداتیو و بهبود غلظت، زنده‌مانی و تحرک اسپرم می‌شود [۱۱ و ۲۴]. افزون بر این، شواهدی وجود دارد که سلنیوم با خاصیت آنتی‌اکسیدانی خود باعث بهبود عملکرد بیضه (عدم پیدایش واکوئل در بیضه و بهبود تعداد یاخته‌های اسپرم‌ساز) موش‌های مسن می‌شود [۵].

کورکومین (*Curcumin*) جزء فعال ادویه زردچوبه (*Curcuma longa L.*) است که دارای خواص آنتی‌اکسیدانی، ضدالتهابی و ضددیابتی و همچنین دارای اثرات کاهش‌دهنده چربی، گلوکز و کلسترول می‌باشد [۷ و ۱۹]. کورکومین با داشتن دو شاخصه آنتی‌اکسیدانی شامل حلقه‌های فنولی و بخش بتا دی کتونی بر روی یک مولکول، خواص آنتی‌اکسیدانی منحصربه‌فردی دارد [۷ و ۱۹]. گزارش شده است که استفاده از کورکومین در جیره خوراکی موش‌های آزمایشگاهی و صحرایی تیمار شده با فلزات سنگین سرب و کادمیوم باعث محافظت از ساختار بیضه، بهبود تعداد یاخته‌های زاینده و اسپرماتوگونی بیضه از راه کاهش تنش اکسیداتیو و پاک‌سازی رادیکال‌های آزاد می‌شود [۴ و ۶]. همچنین، کورکومین باعث تعدیل ساختار بیضه و روند اسپرماتوزنز در موش‌های تیمار شده با پرتو گاما می‌شود [۱]. مطالعات گسترده‌ای که روی کورکومین صورت گرفته است، نشان از حلالیت ضعیف، جذب کم و متابولیسم سریع این ترکیب دارویی دارد که به دلیل فراهمی زیستی پایین، منجر به محدودیت استفاده از آن می‌شود [۱۴].

تغذیه کورکومین به خروس‌های مادرگوشتی پس از پیک تولید، کاهش غلظت مالون‌دی‌آلدهید منی و بهبود فراسنجه‌های کیفی اسپرم و باروری را در پی داشت [۳]. کورکومین در کنار داشتن اثرات مستقیم آنتی‌اکسیدانی، موجب افزایش فعالیت و بیان آنزیم‌های خنثی‌کننده رادیکال‌های آزاد مانند سوپراکسید دیسموتاز، گلوکاتایون پراکسیداز و کاتالاز می‌شود [۷ و ۱۹]. اگرچه بخشی از

تولیدات دامی

کشتار شدند و نمونه برداری از بافت بیضه (به طور قراردادی از بیضه چپ همه خروس‌ها) انجام شد. برای تثبیت نمونه‌ها، بیضه‌های جمع‌آوری شده به مدت ۲۴ ساعت در محلول بوئن و سپس به مدت ۷۲ ساعت در فرمالین ۱۰ درصد غوطه‌ور شدند. سپس نمونه‌های تهیه شده به درون دستگاه پردازشگر بافت (Model: DS 2080، ساخت ایران) منتقل شدند. ترتیب محلول‌های دستگاه شامل: محلول ۱ و ۲) حاوی فرمالین ۱۰ درصد، محلول ۳) حاوی الکل ۷۰ درصد، محلول ۴) حاوی الکل ۸۰ درصد، محلول ۵) الکل ۹۰ درصد و محلول ۶) الکل ۹۶ درصد بود. افزایشی بودن درصد الکل‌ها به منظور آب‌گیری آهسته بود. محلول ۷ و ۸) حاوی الکل مطلق یا ۱۰۰ درصد و محلول ۹ و ۱۰) گزلیول بود، که موجب شفاف‌سازی بافت و خروج الکل از آن می‌شود و در نهایت محلول‌های ۱۱ و ۱۲) پارافین بودند. پس از پایان مراحل فرآیندسازی بافت، نمونه‌ها در پارافین قالب‌گیری و با استفاده از دستگاه میکروتوم دوار (Model: DS4055، ساخت ایران)، برش‌های پنج میکرومتری تهیه شد [۲].

به صورت مخلوط در جیره پایه تغذیه شدند. برای آماده‌سازی جیره‌های آزمایشی، ابتدا مقدار مشخصی از کورکومین (محلول نانو کورکومین) به بخش کمی از جیره اضافه و سپس این میزان در کل جیره هر گروه تیماری رقیق‌سازی شد. در این پژوهش از نانو کورکومین به دلیل بیشتر بودن فراهمی زیستی و قابلیت جذب آن نسبت به کورکومین معمولی استفاده شد. سطوح کورکومین مورد استفاده در این آزمایش بر اساس پژوهش‌های پیشین که نشان دادند میزان ۲۰۰-۵۰ میلی‌گرم کورکومین به ازای هر کیلوگرم خوراک مصرفی (۰/۰۲-۰/۰۵ درصد جیره) به طور مؤثری می‌تواند سوخت‌وساز چربی و ظرفیت آنتی‌اکسیدانی جوجه‌های گوشتی و مرغ‌های تخم‌گذار را بهبود دهد [۱۳ و ۲۷] و همچنین میانگین مصرف خوراک خروس‌های مادر گوشتی راس، انتخاب شد. طی دوره آزمایش دسترسی پرندگان به خوراک محدود بود (به طور میانگین روزانه ۱۵۸ گرم)، بنابراین، کورکومین اضافه شده به خوراک به طور کامل مصرف می‌شد. در انتهای آزمایش (هفته سیزدهم) همه خروس‌ها

جدول ۱. ترکیب و درصد مواد مغذی جیره پایه

مقدار	مواد مغذی جیره	درصد	ترکیب جیره
۲۷۵۴/۵	انرژی سوخت و سازی (کیلوکالری در کیلوگرم)	۶۹/۰۰	ذرت
۱۲/۰۰	پروتئین خام (درصد)	۸/۵۰	سویا
۰/۷۰	کلسیم (درصد)	۱۹/۵	سبوس گندم
۰/۳۵	فسفر (درصد)	۱/۲۵	دی کلسیم فسفات
۰/۱۵	سدیم (درصد)	۰/۸۰	کربنات کلسیم
۰/۱۵	کلر (درصد)	۰/۳۳	سدیم کلراید
		۰/۲۵	مکمل ویتامینی ^۱
		۰/۲۵	مکمل معدنی ^۲
		۰/۱۲	دی ال - متیونین

۱. هر کیلوگرم جیره حاوی ۱۵۰۰ واحد بین‌المللی ویتامین A، ۱۰۰ واحد بین‌المللی ویتامین E، ۴ میلی‌گرم ویتامین K₃، ۲۵ میکروگرم ویتامین B₁₂، ۳۰۰۰ واحد بین‌المللی ویتامین D₃، ۷/۵ میلی‌گرم B₂، ۵۰ میلی‌گرم B₃، ۱۸ میلی‌گرم B₅، ۵/۵ میلی‌گرم B₆ و ۵۰ میکروگرم B₇ بود.
 ۲. هر کیلوگرم جیره حاوی ۵۰ میلی‌گرم آهن، ۱۲۰ میلی‌گرم منگنز، ۱۱۰ میلی‌گرم روی، ۲ میلی‌گرم ید و ۰/۳ میلی‌گرم سلنیوم بود.

تولیدات دامی

دوره ۲۰ ■ شماره ۳ ■ پاییز ۱۳۹۷

هر نمونه، قطر و ضخامت بافت پوششی لوله اسپرم‌ساز با اندازه‌گیری تصادفی مقاطع عرضی ۲۰ لوله اسپرم‌ساز و میانگین‌گیری از آن‌ها حاصل شد [۱۷]. همچنین، تعداد یاخته‌های لایدیگ، اسپرماتوگونی و رگ‌های خونی با استفاده از ۲۰ عکس در مساحت ۰/۳۹ میلی‌متر مربع از نمونه‌های هر خروس، شمارش و میانگین حاصل شده به‌عنوان نمونه هر پرنده در آنالیز آماری استفاده شد. داده‌های به‌دست‌آمده از این پژوهش و با در نظر گرفتن وزن اولیه به‌عنوان متغیر کمکی با استفاده از رویه GLM نرم‌افزار SAS (۲۰۰۹) برای مدل ۱ تجزیه شدند. میانگین‌ها با استفاده از روش میانگین حداقل مربعات (L.S Means) در سطح ۰/۰۵ مقایسه شدند [۲]. پیش از انجام آنالیز، نرمال بودن توزیع داده‌های آزمایشی با استفاده از آزمون Shapiro-Wilk و رویه UNIVARIATE مورد آزمون قرار گرفت.

$$Y_{ij} = \mu + T_i + b(X_i - \bar{x})_{ij} + e_{ij} \quad \text{رابطه ۱}$$

در این مدل: Y_{ij} ، مقدار هر مشاهده؛ μ ، میانگین؛ T_i ، اثر تیمار؛ $b(X_i - \bar{x})_{ij}$ ، اثر کوواریت وزن بدن؛ e_{ij} ، اثرات باقی‌مانده می‌باشد.

نتایج

میانگین وزن بیضه و فراسنجه‌های بافت‌شناسی بیضه خروس‌های مادر گوشتی تغذیه‌شده با سطوح مختلف کورکومین در جدول ۲ گزارش شده است.

میانگین وزن بیضه در خروس‌هایی که روزانه با ۳۰ میلی‌گرم کورکومین دریافت کردند از سایر گروه‌ها بیشتر بود ($P < 0/05$). تغذیه روزانه ۲۰ و ۳۰ میلی‌گرم کورکومین باعث افزایش میانگین قطر لوله‌های اسپرم‌ساز نسبت به گروه شاهد شد ($P < 0/05$). ضخامت بافت پوششی لوله‌های اسپرم‌ساز با افزایش سطح تغذیه کورکومین به‌طور خطی افزایش یافت ($P < 0/05$). تعداد یاخته‌های

از هر نمونه بافت بیضه چهار اسلاید تهیه و برای رنگ‌آمیزی هماتوکسیلین و ائوزین استفاده شد. برای این منظور، اسلایدها در گیره رنگ‌آمیزی قرار داده شد و سپس به‌مدت ۳۰ دقیقه درون دستگاه آن (Model: BMS55، ساخت ایران) با دمای ۷۰ درجه سانتی‌گراد قرار داده شد. با این روش، افزون بر پارافین‌زادی، برش‌ها به‌خوبی به لام چسبیدند. سپس گیره حاوی اسلایدها به‌ترتیب به درون محلول‌هایی که در ادامه ذکر شده است، انتقال یافتند: (۱) گزیدول (پنج دقیقه)، (۲) گزیدول (۱۰ دقیقه)، (۳) الکل ۱۰۰ درصد (سه دقیقه)، (۴) الکل ۹۰ درصد (سه دقیقه)، (۵) الکل ۸۰ درصد (سه دقیقه)، (۶) الکل ۷۰ درصد (سه دقیقه)، (۷) شستشو با آب جاری (یک دقیقه)، (۸) رنگ هماتوکسیلین (۱۵ دقیقه)، (۹) شستشو با آب جاری (یک دقیقه)، (۱۰) محلول اسید الکل (یک‌بار غوطه‌ورسازی)، (۱۱) شستشو با آب جاری (یک دقیقه)، (۱۲) رنگ ائوزین (پنج دقیقه)، (۱۳) الکل ۷۰ درصد (سه دقیقه)، (۱۴) الکل ۸۰ درصد (سه دقیقه)، (۱۵) الکل ۹۰ درصد (سه دقیقه)، (۱۶) الکل ۱۰۰ درصد (سه دقیقه)، (۱۷) گزیدول (پنج دقیقه) و (۱۸) گزیدول (پنج دقیقه). محلول‌های شماره یک و دو برای پارافین‌زادی، محلول‌های شماره سه تا شش برای آب‌دهی، محلول ۱۰ برای تمایز، محلول‌های ۱۳ و ۱۶ برای آب‌گیری و محلول‌های ۱۷ و ۱۸ برای شفاف‌سازی استفاده شد. سپس بر روی اسلایدهای تهیه شده، لامل چسبانده شد (مونت کردن) و تا زمان ارزیابی درون جعبه نگهداری لام قرار گرفتند [۳].

داده‌های مربوط به ریخت‌شناسی (قطر و ضخامت بافت پوششی لوله‌های اسپرم‌ساز) و بافت‌شناسی (تعداد سلول‌های لایدیگ، اسپرماتوگونی و رگ‌های خونی) از ۲۰ عکس گرفته‌شده از هر اسلاید با میکروسکوپ نوری (Labomed Inc., Los Angeles, USA) و بزرگ‌نمایی $\times 100$ به‌دست آمد و با نرم‌افزار Image J (National Institutes of Health, Bethesda, MD) ارزیابی شد. برای

خروس‌های تغذیه‌شده با کورکومین با گروه شاهد مقایسه شده است. در این پژوهش یافته‌های کیفی بافت‌شناسی بیضه (شکل ۱) تأییدی بر داده‌های کمی (جدول ۲) بود، به طوری که همزمان با کاهش کمی رخ داده در ضخامت بافت پوششی و قطر لوله‌های اسپرم‌ساز و همچنین تعداد یاخته‌ها، پیدایش واکوئل و نامنظمی شکل سلول‌ها نیز در گروه شاهد نسبت به گروه‌های تیماری مشهود بود.

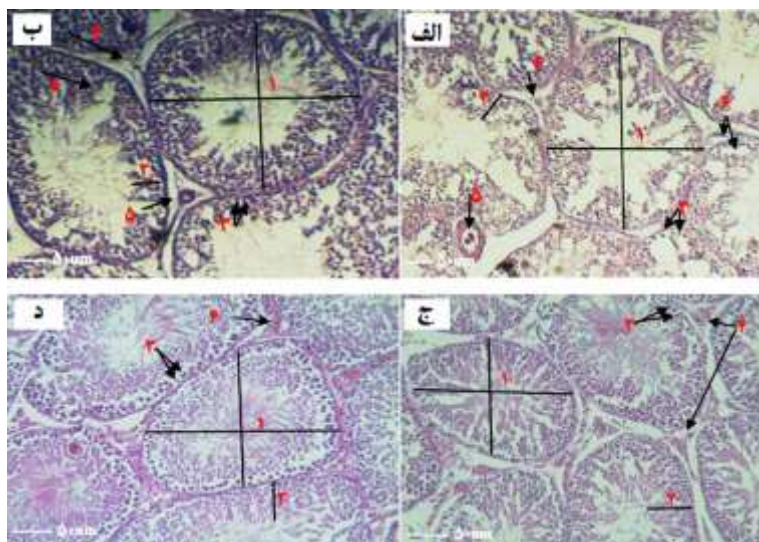
اسپرماتوگونی در خروس‌های تغذیه‌شده با کورکومین بیشتر از پرندگان شاهد بود ($P < 0/05$). همچنین، تعداد یاخته‌های لایدیگ در بیضه پرندگانی که روزانه ۲۰ و یا ۳۰ میلی‌گرم کورکومین دریافت کردند بیشتر از پرندگان شاهد بود ($P < 0/05$). تیمارهای آزمایشی بر تعداد رگ‌های خونی بیضه تأثیری نداشتند ($P > 0/05$). در شکل ۱ فراسنجه‌های بافت‌شناسی نمونه‌های بیضه حاصل از

جدول ۲. اثر سطوح مختلف کورکومین بر فراسنجه‌های بافت‌شناسی بیضه خروس‌های مادرگوشتی راس ۳۰۸

SEM	تیمارها				فراسنجه‌ها
	T ₄	T ₃	T ₂	T ₁	
۲/۳۵	۲۵/۳۳ ^a	۲۲/۰۰ ^{ab}	۲۳/۰۰ ^{ab}	۱۷/۳۳ ^b	وزن بیضه (kg)
۸/۰۲	۲۳۵/۳۴ ^a	۲۲۰/۰۱ ^{ab}	۲۰۳/۱۵ ^{bc}	۱۹۱/۳۰ ^c	قطر لوله اسپرم‌ساز (μm)
۰/۵۳	۶۰/۰۹ ^a	۵۷/۳۹ ^b	۵۴/۳۳ ^c	۵۰/۳۲ ^d	ضخامت بافت پوششی لوله اسپرم (μm)
۱/۵۱	۲۰۲/۷۳ ^a	۲۰۳/۲۰ ^a	۱۸۶/۵۰ ^b	۱۷۸/۷۳ ^c	تعداد اسپرماتوگونی (n)
۱/۰۵	۲۶/۵۰ ^a	۲۶/۲۳ ^a	۲۲/۶۱ ^b	۱۹/۲۱ ^b	تعداد یاخته‌های لایدیگ (n)
۰/۲۳	۲/۰۶	۲/۱۰	۲/۰۶	۲/۲۱	تعداد رگ‌های خونی (n)

a-d: در هر ردیف، میانگین‌های با حروف لاتین متفاوت دارای اختلاف معنی‌دار هستند ($P < 0/05$).

T₁: عدم تغذیه کورکومین (شاهد)، T₂: تغذیه روزانه ۱۰ میلی‌گرم کورکومین به‌ازای هر پرنده، T₃: تغذیه روزانه ۲۰ میلی‌گرم کورکومین به‌ازای هر پرنده، T₄: تغذیه روزانه ۳۰ میلی‌گرم کورکومین به‌ازای هر پرنده. نکته: کورکومین به‌صورت مخلوط در جیره پایه تغذیه شد.



شکل ۱. تصاویر میکروسکوپی از بافت بیضه خروس‌های مادرگوشتی مسن تغذیه‌شده با سطوح مختلف کورکومین شامل صفر (الف)، ۱۰ (ب)، ۲۰ (ج) و ۳۰ (د) میلی‌گرم کورکومین در خوراک روزانه هر پرنده به‌مدت ۱۳ هفته. ۱- قطر لوله‌های اسپرم‌ساز، ۲- ضخامت بافت پوششی لوله اسپرم‌ساز، ۳- یاخته‌های اسپرماتوگونی، ۴- یاخته‌های لایدیگ، ۵- رگ خونی، ۶- واکوئل. بزرگ‌نمایی $\times 100$ ، مقیاس نوار: ۵۰ میکرومتر.

تولیدات دامی

دوره ۲۰ ■ شماره ۳ ■ پاییز ۱۳۹۷

بحث

کاهش عملکرد تولیدمثل خروس‌های مادر گوشتی پس از پیک تولید، از جمله عواملی است که در کاهش باروری گله‌های مرغ مادر نقش دارد. از بین عوامل متعددی که در افت تولیدمثل خروس‌های مسن نقش دارند، تحلیل و تغییر در ساختار بافت بیضه و همچنین تشدید تنش‌های اکسیداتیو ناشی از افزایش سن، نقش بسزایی در کاهش باروری دارند [۲، ۳، ۱۱، ۲۲ و ۲۵]. علیرغم انجام پژوهش‌های مختلف در زمین بررسی اثر آنتی‌اکسیدان‌های طبیعی بر کیفیت منی خروس‌های مسن، اثر استفاده از این ترکیبات بر بافت بیضه و مهار آسیب‌های ناشی از پیری کمتر مورد مطالعه قرار گرفته است. نتایج این پژوهش نشان داد که تغذیه طولانی‌مدت کورکومین می‌تواند اثرات مثبتی بر فراسنجه‌های بافت‌شناسی بیضه خروس‌های مادر گوشتی مسن داشته باشد و احتمالاً در بهبود تولید و کیفیت اسپرم‌های تولیدی که پیش از این در خروس‌های تغذیه‌شده با کورکومین گزارش شده است [۳]، نقش مهمی ایفا می‌کند.

در پژوهش حاضر، وزن بیضه، ضخامت بافت پوششی، قطر لوله‌های اسپرم‌ساز، تعداد یاخته‌های لایدیگ و اسپرماتوگونی بیضه‌های گروه شاهد نسبت به سایر گروه‌های تیماری کمتر بود. به‌طورکلی با افزایش سن خروس‌های مادر گوشتی و همزمان با کاهش پتانسیل آنتی‌اکسیدانی، تنش‌های اکسیداتیو و تولید رادیکال‌های آزاد در بافت بیضه افزایش می‌یابد [۹ و ۲۴]. رادیکال‌های آزاد به دلیل تمایل زیاد به گرفتن الکترون، سبب آسیب به دیگر مولکول‌ها از جمله اسیدهای چرب غشاهای بیولوژیک و اکسیداسیون آن‌ها می‌شود؛ در نتیجه، ساختار و عملکرد غشای سلول‌ها در بیضه دچار اختلال می‌شود [۲۳]. از آنجاکه اندازه و وزن بیضه با تعداد یاخته‌های سرتولی، لایدیگ و زایا مرتبط است [۱۰] و یاخته‌های

بیضه در اثر پیری دچار تحلیل و مرگ می‌شوند [۱۰]، کمتر بودن وزن بیضه در گروه شاهد نسبت به سایر گروه‌های تیماری را می‌توان به تغییرات تخریبی یاخته‌های بیضه در خروس‌های مسن نسبت داد. تغذیه آنتی‌اکسیدان‌های گیاهی مانند تفاله سیب، پودر برگ گیاه رزماری و تفاله گوجه باعث کاهش شاخص‌های اکسیداتیو منی و بهبود غلظت، تولید و کیفیت اسپرم بعد از پیک تولید در خروس‌های مادر گوشتی شده است که نشان از اثر آن بر فرآیند اسپرماتوزن و بافت بیضه دارد [۸، ۱۱ و ۲۴]. تغذیه کورکومین به موش‌های آزمایشگاهی تیمار شده با کروم باعث جلوگیری از آثار مخرب این ترکیب بر ساختارهای تولیدمثلی مانند جلوگیری از تغییر بافت بیضه، کاهش غلظت اسپرم، کاهش غلظت تستوسترون، کاهش وزن اندام‌های تناسلی، افزایش میزان پراکسیداسیون لیپیدی و کاهش فعالیت آنزیم‌های سوپراکسید دیسموتاز و کاتالاز شد [۱۲]. افزون بر این، تغذیه کورکومین با جلوگیری از تولید و با پاکسازی رادیکال‌های آزاد، موجب جلوگیری از مرگ یاخته‌های بیضه، محافظت از ساختار لوله‌های اسپرم‌ساز و حفظ وزن بیضه در برابر عوامل اکسیداتیو می‌شود [۳ و ۷]. این شواهد با یافته‌های پژوهش حاضر مبنی بر بیشتر بودن وزن بیضه و حفظ ساختارهای آن در برابر تغییرات ناشی از افزایش سن در گروه‌های تیماری، همخوانی داشت.

با افزایش سن خروس‌های مادر گوشتی و پستانداران، تغییراتی در بافت بیضه ایجاد می‌شود که تولیدمثل را تحت تأثیر قرار می‌دهد [۲، ۵ و ۱۱]. وجود واکوئل در بافت بیضه خروس‌های گروه شاهد از نشانه‌های افزایش تنش اکسیداتیو است که با افزایش سن و پیری بروز می‌کند [۲، ۳ و ۲۵]. افزون بر این، آسیبی که به لوله‌های اسپرم‌ساز تحت تأثیر تنش اکسیداتیو ناشی از تجمع ROSها در خروس‌های گروه شاهد وارد شده است

تولیدات دامی

صحرائی دارد [۱، ۴ و ۶]. محمدی و همکاران [۵] نیز نشان دادند که سلنیوم با اثرات آنتی‌اکسیدانی خود باعث بهبود بافت پوششی و قطر لوله‌های اسپرم‌ساز در موش‌های مسن می‌شود. از این‌رو، به احتمال فراوان کورکومین با القای فرایندهای محافظتی مانند مهار آپوپتوزیس و افزایش پتانسیل آنتی‌اکسیدانی نقش مؤثری در حفظ قطر و ضخامت بافت پوششی لوله‌های اسپرم‌ساز ایفا کرده است. نتایج پژوهش‌ها نشان می‌دهد که دو جایگاه عمده تولید ROSها، میتوکندری و غشای پلاسمایی یاخته‌ها است [۲۲]. افزایش تولید ROS باعث آسیب به غشای پلاسمایی و میتوکندری شده و فرآیند انتقال یون‌ها را مختل می‌کند [۲۲]. این امر می‌تواند باعث آزادسازی پروتئین‌های آپاپتوزی و فعال شدن کاسپازها، کاهش ستر ATP و آزادسازی بیشتر ROSها شود. مجموعه این تغییرات، با افزایش غلظت کلسیم درون سلولی و خروج کلسیم از میتوکندری به داخل سیتوپلاسم منجر به تحریک و تشدید فرآیند آپاپتوزیس در بافت بیضه و کاهش یاخته‌های اسپرماتوگونی و لایدیگ می‌شود [۲۲].

عامل دیگری که با افزایش سن خروس‌های مادر گوشتی در کاهش یاخته‌های بیضه مؤثر است، کاهش تستوسترون و LH پلاسمای می‌باشد [۲۶]. کاهش نسبت تستوسترون به استرادیول تغییرات بافت‌شناسی را در بیضه خروس‌های مسن رقم می‌زند که موجب نقص در بلوغ، کاهش تولید اسپرم، رها شدن یاخته‌های نابالغ بافت پوششی زاینده به درون حفره لوله‌های اسپرم‌ساز، کاهش ضخامت بافت پوششی لوله‌های اسپرم‌ساز، کاهش قطر لوله‌ها، ضخیم شدن فضای میان بافتی به دلیل هجوم فیبرهای کلاژن و فیبروبلاست‌ها و ظهور اسپرماتیدهای چندهسته‌ای می‌شود [۲۵]. در منابع مختلف، کاهش یاخته‌های سرتولی، لایدیگ و اسپرماتوگونی‌ها را حاصل عواملی مانند بهم خوردن تعادل هورمون‌های جنسی،

(کاهش قطر و ضخامت بافت پوششی لوله‌های اسپرم‌ساز)، می‌تواند از تقسیم و تمایز یاخته‌های اسپرماتوگونی جلوگیری کند. پیش از این، آثار مضر تنش اکسیداتیو بر لوله‌های اسپرم‌ساز و باروری جنس نر به تأیید رسیده است [۲۰]. پراکسیداسیون لیپیدها، القای واکوئل و مرگ برنامه‌ریزی‌شده یاخته‌های زاینده از نتایج مخربی است که در اثر بروز تنش‌های اکسیداتیو و افزایش رادیکال‌های آزاد بروز می‌کند [۵ و ۱۶]. بنابراین، بیشتر بودن ضخامت بافت پوششی لوله‌های اسپرم‌ساز و کمتر بودن تعداد واکوئل‌های موجود در مقاطع بافت‌شناسی بیضه خروس‌های تغذیه‌شده با کورکومین را می‌توان به تغییر در سطح تنش‌های اکسیداتیو و تشکیل گونه‌های فعال اکسیژن نسبت داد. پیش از این اثر تغذیه بلندمدت کورکومین بر کنترل تنش‌های اکسیداتیو، کاهش غلظت مالون‌دی‌آلدهید و بهبود باروری خروس‌های مادر گوشتی به اثبات رسیده است [۳]. به نظر می‌رسد کورکومین خوراکی به دلیل داشتن پتانسیل آنتی‌اکسیدانی قوی و با تقویت بیان و فعالیت آنزیم‌هایی مانند گلوکوتاتیون، سوپراکسید دیسموتاز، گلوکوتاتیون پراکسیداز و کاتالاز [۷ و ۱۹] چنین اثراتی را بر جای گذاشته است.

بهبود قطر و ضخامت بافت پوششی لوله‌های اسپرم‌ساز در خروس‌های مسن تغذیه‌شده با کورکومین را می‌توان به نقش محافظت‌کنندگی کورکومین نیز نسبت داد. جلوگیری از کاهش یاخته‌های سرتولی و اسپرماتوگونی توسط کورکومین در گروه‌های تیماری نسبت به گروه شاهد از دلایل بیشتر بودن قطر لوله‌های اسپرم‌ساز و ضخامت بافت پوششی آن می‌باشد. موافق با این یافته‌ها، نتایج تحقیقات گذشته نشان می‌دهد که کورکومین نقش محافظتی قوی در برابر اثرات مضر فلزات سنگین مانند سرب، کادمیوم و همچنین اشعه گاما، بر ساختار بیضه و یاخته‌های آن در موش‌های آزمایشگاهی و

تولیدات دامی

تنش‌های اکسیداتیو و نقش هورمون‌های تولیدمثلی مورد بررسی دقیق‌تر قرار گیرد. در کل، نتایج این پژوهش نشان داد که افزودن کورکومین (تا ۳۰ میلی‌گرم) در جیره خروس‌های مادر گوشتی مسن باعث بهبود فراسنجه‌های بافت‌شناسی بیضه خروس‌ها می‌شود.

سپاسگزاری

از معاونت محترم پژوهشی دانشگاه تهران بابت حمایت مالی برای انجام این پژوهش و نیز از صندوق حمایت از پژوهشگران ریاست جمهوری که از این پژوهش با شماره گرنت ۹۵۸۳۶۶۶۹ حمایت مالی کرده‌اند، تشکر و قدردانی می‌گردد.

منابع

۱. حمزوی جهرمی ز، ذالقدری جهرمی س، حمایت‌خواه جهرمی و (۱۳۹۳) اثر محافظتی کورکومین بر هورمون‌های مؤثر بر فرآیند اسپرماتوزن و شکست مولکولی DNA تابش‌یافته توسط پرتو گاما در موش صحرائی. فصلنامه زیست‌شناسی جانوری. ۶(۳): ۲۵-۳۶.
۲. عبدالجبار علی ع، ژندی م، توحیدی آ، زاغری م و انصاری م (۱۳۹۶) تأثیر لئروزل خوراکی بر غلظت گونادوتروپین‌های پلازما و برخی فراسنجه‌های بافت‌شناسی بیضه در خروس مادرگوشتی در ۴۰ هفتگی. مجله علوم دامی ایران. ۴۸(۲): ۱۷۵-۱۸۳.
۳. کاظمی‌زاده ا، زارع شهنه ا، زین الدینی س، یوسفی ع ر، حیدری عمه م، توکلی الموتی م و انصاری پیرسرای ز (۱۳۹۶) تأثیر کورکومین بر پروفیل‌های لیپیدی و برخی از فراسنجه‌های کیفیت اسپرم خروس مادرگوشتی. مجله علوم دامی ایران. (تحت چاپ).
۴. کوثری ع، حسین‌زاده کلاگر ا و دبیدی روشن و (۱۳۹۱) اثرات مجزا و ترکیبی تمرینات هوایی و

افزایش آپوپتوزیس و افزایش تنش‌های اکسیداتیو می‌داند [۱، ۵ و ۱۲]. بر این اساس، احتمالاً کورکومین به دلیل داشتن خواص آنتی‌اکسیدانی، محافظتی و آنتی‌آپوپتوزی [۳، ۷ و ۱۹]، باعث بهبود یا حداقل حفظ یاخته‌های اسپرماتوگونی و لایدیگ در خروس‌های تغذیه‌شده با کورکومین نسبت به گروه شاهد شده است؛ فرضیه‌ای که سایر پژوهشگران شواهدی مبنی بر درستی آن گزارش کرده‌اند [۴ و ۶].

نتایج این پژوهش به وضوح به نقش کورکومین در حفظ سلول‌های سرتولی و لایدیگ به‌ویژه در گروه‌های تیماری ۲۰ و ۳۰ میلی‌گرم دلالت داشت. بهبود فراسنجه‌های بافت‌شناسی بیضه در این مطالعه می‌تواند فرایند استروئیدسازی خروس‌های مسن را بهبود بخشد. اسپرم‌سازی و استروئیدسازی در بیضه خروس مادر گوشتی به FSH, LH و تستوسترون وابسته است [۲۶]، اما FSH بیشترین اثر را بر عملکرد بیضه دارد [۱۶ و ۲۶]. تغذیه کورکومین موجب افزایش غلظت سرمی هورمون‌های FSH, LH و تستوسترون در موش‌های صحرائی [۱ و ۱۸] و در نتیجه افزایش ترشح استروئیدهای جنسی می‌شود [۱۸]. اگرچه در این پژوهش پروفیل هورمون‌های جنسی از جمله گنادوتروپین‌ها مورد مطالعه قرار نگرفت، اما بر پایه مطالعات پیشین می‌توان گفت احتمالاً یکی از مسیرهایی که کورکومین باعث بهبود فراسنجه‌های بافت‌شناسی بیضه به‌ویژه شمار یاخته‌های آن شده است، تأثیر بر برخی از هورمون‌ها از جمله تستوسترون، LH و FSH می‌باشد. این یافته‌ها می‌تواند توجیهی برای بروز اثرات مثبت تغذیه کورکومین بر افزایش کیفیت و کمیت اسپرم‌های تولید شده توسط خروس‌های مادر گوشتی باشد که در مطالعات گذشته گزارش شده است [۳]. با این وجود، نیاز است که سازوکارهای اثر کورکومین بر فراسنجه‌های بافت‌شناسی بیضه مانند سازوکارهای مؤثر در بروز آپوپتوزیس، اهمیت

- composition in broilers. South African Journal of Animal Science. 41 (4): 420-428.
14. Gryniewicz G and Slifirski P (2012) Curcumin and curcuminoids in quest for medicinal status. Acta Biochimica Polonica. 59(2): 201-12
 15. Hocking, P and Bernard R (2000) Effects of the age of male and female broiler breeders on sexual behaviour, fertility and hatchability of eggs. British Poultry Science. 41: 370-376.
 16. Huang F, Ning H, Xin QQ, Huang Y, Wang H, Zhang ZH, Xu DX, Ichihara G and Ye DQ (2009) Melatonin pretreatment attenuates 2-bromopropane-induced testicular toxicity in rats. Toxicology. 256 (1-2): 75-2.
 17. Islam MN, Zhu ZB, Aoyama M and Sugita S (2010) Histological and morphometric analyses of seasonal testicular variations in the Jungle Crow (*Corvus macrorhynchos*). Anatomical Science International. 85 (3): 121-129.
 18. Jeber ZKh, Tawfeek, FK and Haron, AW (2011) Effect of turmeric oil in reproductive efficiency of immature male rats exposed experimentally to oxidative stress induced by potassium dichromate. Continental Journal of Veterinary Sciences. 5 (2):11.
 19. Khan RU, Naz S, Javdani M, Nikousefat Z, Selvaggi M, Tufarelli V and Laudadio V (2012) The use of turmeric (*Curcuma longa*) in poultry feed. Worlds Poultry Science Journal. 68 (1): 97-103.
 20. Lacombe A, Lelievre V, Roselli CE, Salameh W, Lue Yh, Lawson G, Muller JM, Waschek JA and Vilain E (2006) Delayed testicular aging in pituitary adenylate cyclase-activating peptide (PACAP) null mice. Proceedings of the National Academy of Sciences of the United States of America. 103 (10): 3793-3798.
 21. Leeson, S and Summers, J. D (2010) Broiler breeder production: Nottingham University Press.
 22. Mendez-Armenta M and Rios C (2007) Cadmium neurotoxicity. Environmental Toxicology and Pharmacology. 23 (3): 350-358.
 23. Modaresi M, Messripour M and Rajaei R (2010) Effect of cinnamon extract on the number of spermatocyte and spermatozoa cells in mice. Iranian Journal of Medicinal and Aromatic Plants. 26 (1): 83-90.
 24. Saemi F, Zamiri MJ, Akhlaghi A, Niakousari M, Dadpasand M and Ommati MM (2012) Dietary inclusion of dried tomato pomace improves the seminal characteristics in Iranian native roosters. Poultry Science. 91 (9): 2310-2315.
 - کوركومين بر تحرک پذیری و شکل اسپرم و هورمون های تولید مثلی در موش های آلوده به سرب. مجله زنان، مامایی و نازایی ایران. ۱۵ (۱۱): ۲۲-۳۳.
 ۵. محمدی ش، موحدین م، مولوی س (۱۳۸۷) بررسی اثرات آنتی اکسیدانی سلنیوم بر پارامترهای اسپرمی و ساختار بیضه موش های مسن و جوان. فصلنامه باروری و ناباروری. ۹ (۳): ۲۲۹-۲۳۷.
 ۶. مومنی ح، چهره ای ش، اتابکی ز و اسکندری ن (۱۳۹۴) بررسی تأثیر کورکومین بر پارامترهای اسپرمی آسیب های ناشی از کادمیوم در موش. مجله پژوهنده. ۲ (۲۰): ۵۴-۶۲.
 7. Ahmadi F (2010) Effect of turmeric (*Curcumin longa*) powder on performance, oxidative stress state and some of blood parameters in broiler fed on diets containing aflatoxin B1. Global Veterinaria. 5 (6): 312-317.
 8. Akhlaghi A, Ahangari YJ, Zhandi Mand Peebles ED (2014) Reproductive performance, semen quality, and fatty acid profile of spermatozoa in senescent broiler breeder roosters as enhanced by the long-term feeding of dried apple pomace. Animal Reproduction Science. 147 (1): 64-73.
 9. Am D and Wishart, GJ (2000) Storage of poultry semen. Animal Reproduction Science. 62 (1): 213-232.
 10. Ayoubi AR, Valizadeh R, Arsnami J and Mousavi Z (2014) The effect of water-alcoholic extracted gum of ferula asafoetida on body and testes weight, testosterone and spermatogenesis in adult male wistar rat. Journal of Animal Sciences. 6(2): 173-180.
 11. Borghei-Rad SM, Zeinoaldini S, Zhandi M, Moravej H and Ansari M (2017) Feeding rosemary leaves powder ameliorates rooster age-related subfertility. Theriogenology. 101: 35-43.
 12. Chandra AK, Chatterjee A, Ghosh R and Sarkar, M (2007): Effect of curcumin on chromium-induced oxidative damage in male reproductive system. Environmental Toxicology and Pharmacology. 24(2): 160-166.
 13. Daneshyar M, Ghandkanlo MA, Bayeghra FS, Farhangpajhoh F and Aghaei M (2011) Effects of dietary turmeric supplementation on plasma lipoproteins, meat quality and fatty acid

25. Sarabia Fragoso J, Pizarro Dlaz M, Abad Moreno JC, Casanovas Infesta P, Rodriguez-Bertos A and Barger K (2013) Relationships between fertility and some parameters in male broiler breeders (body and testicular weight, histology and immunohistochemistry of testes, spermatogenesis and hormonal levels). *Reproduction in Domestic Animals*. 48 (2): 345-352.
26. Vizcarra JA, Kirby JD and Kreider DL (2010) Testis development and gonadotropin secretion in broiler breeder males. *Poultry Science*. 89 (2): 328-334.
27. Yarru LP, Settivari RS, Gowda NK, Antoniou E and Ledoux, RGE (2009) Effects of turmeric (*Curcuma longa*) on the expression of hepatic genes associated with biotransformation, antioxidant, and immune systems in broiler chicks fed aflatoxin. *Poultry Science*. 88 (12): 2620-2627.



Animal Production

(College of Abouraihan – University of Tehran)

Vol. 20 ■ No. 3 ■ Autumn 2018

The effect of dietary Curcumin supplementation on testicular histology parameters in aged broiler breeder roosters

Amin Kazemizadeh¹, Ahmad Zare Shahneh^{2*}, Ali Reza Yousefi³, Hasan Mehrabani Yeganeh⁴, ZARBAKHT Ansari Pirsaraei⁵

1. Former M.Sc. Student, Department of Animal Science, University College of Agriculture & Natural Resources, University of Tehran, Karaj, Iran
2. Professor, Department of Animal Sciences, University College of Agriculture and Natural Resources, University of Tehran, Karaj, Iran
3. Assistant Professor, Razi Vaccine and Serum Research Institute, Agricultural Research, Education and Extension Organization (AREEO), Karaj, Iran
4. Associate Professor, Department of Animal Sciences, University College of Agriculture and Natural Resources, University of Tehran, Karaj, Iran
5. Associate Professor, Department of Animal Science, Sari Agricultural Sciences and Natural Resources University, Sari, Iran

Received: May 6, 2018

Accepted: August 8, 2018

Abstract

The present study was conducted to investigate the effect of dietary Curcumin supplementation on histological parameters of testis in aged Ross 308 broiler breeder roosters. A total of twelve 48-week old broiler breeder roosters in a completely randomized design were randomly assigned to four treatments and three replicates during a 13 weeks of experimental period. Treatments included no dietary Curcumin supplementation (control group), and daily supplementation of 10, 20, and 30 mg Curcumin/birds as mixed in the basal diet. At the end of the experimental period, all of the roosters were slaughtered, and testis tissue samples were collected. Testicular weight was higher in the roosters that daily received 30 mg Curcumin compared with the control group ($P < 0.05$). Dietary supplementation of 20 and 30 mg Curcumin/day increased the diameter of seminiferous tubule compared to the control group ($P < 0.05$). Seminiferous epithelium thickness was dose-dependently increased in Curcumin-supplemented birds compared to the control group ($P < 0.05$). The number of spermatogonia cells was increased in all treatment groups compared to the control group ($P < 0.05$). The number of Leydig cells was also increased in roosters received 20 and 30 mg Curcumin/day compared to the control birds ($P < 0.05$). However, treatments did not affect the number of testis blood vessels ($P > 0.05$). According to the results of the present study, dietary supplementation of 30 mg Curcumin/day/bird improves testis histological parameters in aged broiler breeder roosters.

Keywords: Anti-oxidant, Curcumin, histology, rooster, testis.