



Radiological and Histological Assessment of the Ossification Centers of Pectoral Limb in Pigeon

Mohamad Dadashpour¹, Siamak Alizadeh², Mehdi Rezaei²

¹Graduate from the Veterinary Medicine, Faculty of Veterinary medicine, Urmia Branch, Islamic Azad University, Urmia, Iran

²Department of Clinical Sciences, Faculty of Veterinary medicine, Urmia Branch, Islamic Azad University, Urmia, Iran



10.22059/jvr.2019.250866.2755

J Vet Res. 74(3): 408-416

Abstract

BACKGROUND: The growth and differentiation of skeletal pectoral limb girdle, wing and the ossification centers in these regions after hatching were investigated in pigeons.

OBJECTIVES: The aim of this study was to determine the age of physical maturity and radiological and histological assessment of the ossification centers of pectoral limb in quail.

METHODS: Fourteen pigeons after hatching were reared in similar and standard conditions and sampled once every 7 to 90 days.

RESULTS: According to radiological and histological results, scapula, clavicle, and coracoid were observed after 7th and sternum at 14th day in all specimens. Bones of the humerus, hadius, hlna, hetacarpus II, hetacarpus III, hetacarpus IV, and proximal phalanx of digit III were observed after the 7th day and radial carpal bone, ulnar carpal bone, proximal phalanx of digit II, distal phalanx of digit II, and distal phalanx of digit III at the 14th day and head of humerus, ventral tubercle of humerus, phalanx of digit IV, and dorsal tubercle of humerus at 21st and ventral condyle of humerus and dorsal condyle of humerus at 28th. The histological results were evaluated based on prepared tissue sample from the proximal humeral portion. Lack of bone marrow was observed in all 1st day`s tissue samples and bone marrow conformation was commenced after the 7th day. The growth plate was not observed in all the samples and this issue is complementary to the information obtained from radiographic examination.

CONCLUSIONS: According to this study, time taken to complete the ossification process and the formation of all parts of pectoral limb girdle and wing is 28 days after hatching.

Keywords: Pigeon, Wing, Ossification Centers, Radiography, Histology

Copyright © 2019. This is an open-access article distributed under the terms of the Creative Commons Attribution- 4.0 International License which permits Share, copy and redistribution of the material in any medium or format or adapt, remix, transform, and build upon the material for any purpose, even commercially.

Corresponding author's email: s_alizadeh01@yahoo.com Tel: 044-33461731 Fax: 044-33461731

How to cite this article:

Dadashpour, M., Alizadeh, S., & Rezaei, M. (2019). Radiological and Histological Assessment of the Ossification Centers of Pectoral Limb in Pigeon. *J Vet Res*, 74(3), 408-416. doi:10.22059/jvr.2019.250866.2755

Figure Legends and Table Captions

Table 1. The time of observation of ossification centers in the pectoral limb girdle in the radiology.

Table 2. The time of observation of ossification centers in the wing bones based on radiology.

Table 3. The results obtained from measuring the thickness of different histologic parts by the graded lens (µm)

Figure 1. Lateral view of pigeon chick at 28 days.

Figure 2. Ventrodorsal view of pigeon chick at 28 days.

Figure 3. The histological section of the proximal humerus. (a) region of cartilage conversion to bone (1 day old) (100 × H & E).

Figure 4. The histological section of the proximal humerus. Calcified area (long arrows) and bony (short arrows) are visible (7 days old) (100 × H & E).

Figure 5. The histological section of the proximal humerus. The central canal of the bone is formed (a) and the woven bone (b) is seen (21 days of age) (40 × H & E).

Chart 1. Measuring the total diameter of the bone.

Chart 2. Measuring the inner diameter of the bone.

Chart 3. Measuring the osteocyte thickness of the bone.



بررسی رادیولوژی و بافت شناسی مراکز استخوان سازی اندام حرکتی سینه‌ای در کبوتر

محمد داداش‌پور^۱، سیامک علیزاده^۲، مهدی رضائی^۲

^۱ دانش‌آموخته دامپزشکی، دانشکده دامپزشکی واحد ارومیه دانشگاه آزاد اسلامی، ارومیه، ایران
^۲ گروه علوم درمانگاهی، دانشکده دامپزشکی واحد ارومیه دانشگاه آزاد اسلامی، ارومیه، ایران

doi: 10.22059/jvr.2019.250866.2755

تاریخ دریافت: ۲۶ اسفند ۱۳۹۷ تاریخ پذیرش: ۲۱ خرداد ۱۳۹۸ تاریخ انتشار آنلاین: ۱ شهریورماه ۱۳۹۸

چکیده

زمینه مطالعه: رشد و تمایز اسکلت کمر بند سینه‌ای، بال و مراکز استخوان سازی این نواحی در زمان پس از هچینگ در کبوتر مورد بررسی قرار گرفت.

هدف: هدف از این مطالعه تعیین سن بلوغ جسمی و ارزیابی رادیولوژی و بافت‌شناسی مراکز استخوان سازی اندام سینه‌ای در کبوتر بود.

روش کار: ۱۴ کبوتر متعاقب هچینگ در شرایط همسان و استاندارد پرورش یافتند و هر ۷ روز یکبار تا ۹۰ روزگی نمونه برداری انجام شد.

نتایج: نبر اساس نتایج رادیولوژی و بافت‌شناسی؛ استخوان‌های بازو، غرابی، ترقوه و کتف از ۷ روزگی به بعد و جناغ‌سینه از ۱۴ روزگی به بعد در همه نمونه‌ها مشاهده شدند. استخوان‌های رادیوس، اولنا، متاکارپ II، متاکارپ III، متاکارپ IV و بندانگشت پروگزیمال انگشت III از ۷ روزگی به بعد، استخوان رادیوسی مچ‌دستی، استخوان اولنایی مچ‌دستی، بندانگشت پروگزیمال انگشت II، بندانگشت دیستال انگشت II و بندانگشت دیستال انگشت III در ۱۴ روزگی، سر استخوان بازو، برجستگی شکمی بازو، بندانگشت انگشت IV و برجستگی پستی بازو در ۲۱ روزگی و کندیل شکمی بازو و کندیل پستی بازو در ۲۸ روزگی مشاهده شدند. نتایج بافت‌شناسی بر اساس بررسی مقاطع بافتی انتهای فوقانی استخوان بازو بود. نمونه‌های بافتی در یک روزگی فاقد مغز استخوان بودند و مغز استخوان از ۷ روزگی به بعد شروع به تشکیل شدن می‌کند. در هیچ یک از نمونه‌ها صفحه رشد دیده نشد و این تکمیل کننده اطلاعات حاصل از بررسی رادیوگرافی می‌باشد.

نتیجه‌گیری نهایی: بر اساس این مطالعه، تکمیل روند استخوان سازی و تشکیل همه قسمت‌های کمر بند سینه‌ای و بال کبوتر، ۲۸ روز بعد از هچینگ می‌باشد.

کلمات کلیدی: کبوتر، بال، مراکز استخوان سازی، رادیوگرافی، بافت‌شناسی

کپی‌رایت © تحقیقات دامپزشکی: دسترسی آزاد، کپی برداری، توزیع و نشر برای استفاده کامل با ذکر منبع آزاد است.

نویسنده مسئول: سیامک علیزاده، گروه علوم درمانگاهی، دانشکده دامپزشکی واحد ارومیه دانشگاه آزاد اسلامی، ارومیه، ایران
پست الکترونیکی: s_alizadeh01@yahoo.com

مقدمه

استخوان بوسیله قسمت‌های غضروفی به چندین بخش تقسیم می‌شود. اولین مرکز استخوان سازی که در هر استخوان ظاهر می‌شود مرکز استخوان سازی اولیه و مراکز بعدی، مراکز استخوان سازی ثانویه نامیده می‌شوند. مرحله نموی که در آن این مراکز ظاهر می‌شوند در هر استخوان تقریباً ثابت است. بنابراین تعیین سن نرمال با انجام رادیوگرافی از مناطق به خصوصی از اسکلت امکان پذیر است.

تا کنون مطالعات متعددی در زمینه تشکیل مراکز استخوانی در پرندگان در زمان قبل و بعد از هچینگ صورت پذیرفته و آناتومی اسکلت بال پرندگان و الگوهای مربوط به آن به طور گسترده مورد بررسی قرار گرفته‌اند (۱،۱۵) و برای تجزیه و تحلیل عوامل مؤثر در

توسعه اسکلت در جنین پرندگان همواره یک موضوع مورد توجه بوده است. در زمان تکامل اسکلتی بیشتر استخوان‌ها ابتدا به صورت غضروف نمایان می‌شوند اما تعداد کمی از آنها مانند ترقوه و استخوان‌های سقف جمجمه ابتدا توسط پرده‌های متشکله مزودرم ظاهر شده و هیچ غضروفی ندارند. این تشکیلات اولیه غضروفی پرده‌ای بعداً طی مراحل استخوان سازی به استخوان تبدیل می‌شوند. بعضی از استخوان‌ها از یک مرکز استخوان سازی منفرد بوجود می‌آیند به این معنی که تشکیل استخوان از یک نقطه در ماده اولیه شروع می‌شود. استخوان‌های دیگر مانند استخوان‌های دراز، از بیش از یک مرکز استخوان سازی استخوانی می‌شوند. بطوری که در بعضی از مراحل رشد،

برخوردار باشد. به طور کلی هدف از این مطالعه تعیین سن بلوغ جسمی و ارزیابی روند شکل‌گیری مراکز استخوان‌سازی در زمان پس از هچینگ در اسکلت بال کبوتر با استفاده از روش‌های رادیولوژی و بافت‌شناسی بوده و با توجه به این که هیچ بررسی اساسی بر روی زمان و محل تشکیل مراکز استخوان‌سازی پس از هچینگ در کبوتر انجام نپذیرفته و اطلاعات کمی در مورد اسکلت بال در کبوتر (که به سرعت در حال تبدیل شدن به یک پرنده مناسب جهت بسیاری از مطالعات پژوهشی از جمله سم‌شناسی و تراتولوژی هست) وجود دارد لذا این مطالعه بنیادی در این زمینه صورت گرفت.

مواد و روش کار

در این مطالعه رشد و تمایز اسکلت کمر بند سینه‌ای، بال و مراکز استخوان‌سازی این نواحی در زمان پس از هچینگ در کبوتر مورد بررسی قرار گرفت. ۱۴ کبوتر متعاقب هچینگ در شرایط همسان و استاندارد پرورش یافتند و هر ۷ روز یکبار تا ۹۱ روزگی آزمایشات رادیولوژی و بافت‌شناسی انجام شد. این پرنده‌ها از نظر جیره‌ی غذایی، دما، رطوبت و روشنایی در شرایط استاندارد پرورشی بودند. رطوبت محیط نگهداری در حدود ۷۰ درصد، روشنایی ۱۳ ساعت و دمای محیط نگهداری هم در چند روز اول ۳۶-۳۴ درجه سانتی‌گراد بوده که این دما به تدریج کاهش یافته تا اینکه از ۱۴ روزگی به بعد حدود ۲۷-۲۵ درجه سانتی‌گراد رسیده و بعد از آن نیز این دما ثابت نگه داشته شد. در این مطالعه روش‌های به کار رفته شامل تهیه کلیشه‌های رادیوگرافی، تهیه مقاطع بافت‌شناسی و رنگ آمیزی بافتی بود. پس از هر مرحله رادیوگرافی، یک نمونه برای بررسی مراکز بالا و پایین استخوان بازو، حذف شده و از آن مقاطع بافتی تهیه می‌گردید. بدیهی است که تعداد نمونه‌ها پس از اولین رادیوگرافی از ۱۴ عدد به ۱۳ و از آن به بعد نیز به همین ترتیب کاهش یافته و از نمونه‌های حذف شده مقاطع بافتی تهیه می‌گردید. نوع دستگاه برای تهیه رادیوگرافها Dean X-ray machine 44 بوده و Kv و mAs اعمال شده نیز به ترتیب ۴۰ و ۳/۶ بود. برای تهیه رادیوگراف از حالت گماری‌های Lateral و Ventrodorsal استفاده شد. زمان‌هایی که از نمونه‌ها رادیوگراف تهیه می‌شد طبق یک توالی منظم بود به طوری که هر ۷ روز یکبار از کبوترها رادیوگراف تهیه می‌شد (در هفته اول دو مرتبه (روز اول و روز هفتم) و سپس در انتهای هفته‌های دوم الی سیزدهم یک مرتبه رادیوگرافی به عمل می‌آمد). در انتهای هر هفته متعاقب رادیوگرافی یک کبوتر به صورت تصادفی انتخاب می‌شد و با پنتوباریتال سدیم اتونزیا شده و بال جدا شده در فرمالین ۱۰ درصد قرار داده می‌شد و سپس به آزمایشگاه بافت‌شناسی ارسال می‌گردید. در آزمایشگاه نیز بعد از پاساژ بافتی، برش‌های بافتی ساژیتال به ضخامت ۵ میکرومتر از انتهای پروگزیمال

کنترل تمایز آن تلاش‌های بسیاری شده است و اکثر این مطالعات، به جز چند استثنا مربوط به ماکیان خانگی (*Gallus domesticus*) بوده است (۷، ۱۰، ۱۵). مطالعات بر روی هیستوژنز استخوان‌های طیور توسط Brachet در سال ۱۸۹۳ آغاز شد و این تحقیقات توسط Fell تا سال ۱۹۲۵ به طور گسترده توسعه داده شد و Hegsted و همکاران نیز در سال ۱۹۵۲ با مطالعه‌ی هیستوژنز استخوان‌های ماکیان بومی در دوره پس از هچینگ، روند تبدیل غضروف به استخوان را تشریح نمودند (۷ و ۸). در مطالعه Lansdown در سال ۱۹۶۰ تمایز سلول‌های مزانشیمی به کندروبلاست‌ها و استئوبلاست‌ها و طریقه رشد غضروف و بافت استخوانی در استخوان بازو و اسکلت بال را با در نظر گرفتن سن جنین بلدرچین مورد بررسی قرار داده و نشان می‌دهد که اولین عناصری که در محوطه سینه‌ای تشکیل می‌شوند، مربوط به کتف و جناغ سینه می‌باشند (۹). در مطالعه‌ای دیگر، Hogg در سال ۱۹۸۰ با بررسی زمان ظاهر شدن هر یک از مراکز استخوانی در اندام‌های حرکتی سینه‌ای و خلفی ماکیان بومی پس از هچینگ اعلام می‌دارد آخرین مرکز استخوانی که در بال ظاهر می‌شود مربوط به کندیل پشتی استخوان بازو بوده و در اندام لگنی نیز مربوط به تیبیاتاروسوس می‌باشد (۸). Gavaia در سال ۲۰۰۲ با مطالعه بر روی روند مراحل غضروفی شدن استخوان‌ها در مراحل قبل از هچینگ تخم مرغ مشخص نمود که سلول‌های مزانشیال به سلول‌های غضروفی تبدیل می‌شوند اما مراحل استئوژنز در این دوره دیده نمی‌شود (۵). Mitgutsch و همکاران در سال ۲۰۱۱ با مطالعه مراکز استخوان‌سازی و روند تشکیل این مراکز در اردک، بلدرچین و فینچ‌ها، تنوع الگوهای داخل گونه‌ای در این پرندگان را مشخص نمودند (۱۳). در تحقیقی که توسط Siamak و همکاران در سال ۲۰۱۷ بر روی بال بلدرچین انجام گرفته نشان می‌دهد که زمان شکل‌گیری کامل مراکز استخوان‌سازی بال در این نوع پرنده در روز ۷۰ بعد از هچینگ می‌باشد (۱۹). Pourlis و همکاران در سال ۲۰۱۴ با مطالعه مراکز استخوان‌سازی اندام لگنی بلدرچین مشخص نمودند که تمامی عناصر اسکلت پا تا پایان هفته اول به شکل غضروفی و بافت نرم بوده و سپس روند استخوانی شدن پیدا می‌کنند و این روند در عناصر کمر بند لگنی از هفته سوم شروع می‌شود (۱۴). Seki و همکاران در سال ۲۰۱۲ با مطالعه مراکز استخوان‌سازی اندام‌های حرکتی پرندگان، مورفولوژی و جنبه‌های تکاملی این اندام‌ها را مورد بررسی قرار داده و از این الگو برای تمایز گونه‌های مختلف پرندگان استفاده نمودند (۱۷). از آنجا که اطلاعات موجود در توسعه اسکلت ماکیان خانگی بسیار است، می‌توان آنها را برای مقایسه با نتایج حاصل از این مطالعه بر روی کبوتر در نظر گرفت. چنین مقایسه‌ای بین دو گونه که در یک زیر شاخه طبقه‌بندی شده‌اند می‌تواند از اهمیت زیادی

زمان استخوانی شدن استخوان‌های بال بر اساس یافته‌های رادیولوژی: استخوان‌های بال در روز اول بعد از هچینگ به علت غضروفی بودن این استخوان‌ها در هیچ یک از نمونه‌ها مشاهده نشدند. از ۷ روزگی به بعد استخوان‌های بازو، رادیوس، اولنا، متاکارپ II، متاکارپ III، متاکارپ IV، بند پروگزیمال انگشت III و از ۱۴ روزگی به بعد استخوان رادیوسی مچ‌دستی، استخوان اولنای مچ‌دستی، بند پروگزیمال انگشت II، بند دیستال انگشت II و بند دیستال انگشت III و از ۲۱ روزگی به بعد سر استخوان بازو، برجستگی شکمی بازو، بند انگشت IV، برجستگی پشتی بازو و از ۲۸ روزگی به بعد (تصاویر ۱ و ۲) کندیل شکمی بازو و کندیل پشتی بازو مشاهده شدند (جدول ۲).

استخوان بازو تهیه می‌گردید سپس نمونه‌ها به روش رنگ‌آمیزی هماتوآکسیلین و ائوزین، رنگ آمیزی می‌شدند.

نتایج

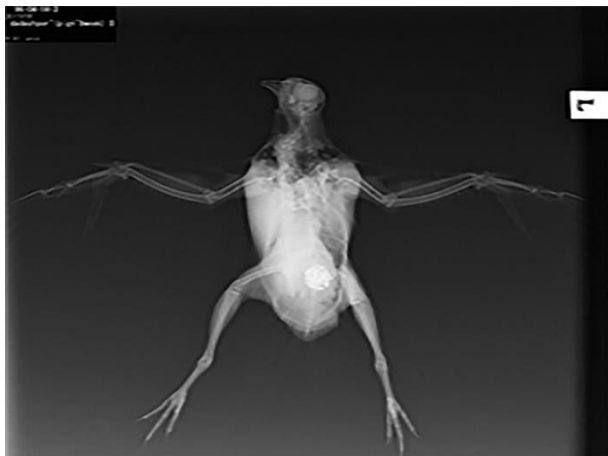زمان استخوانی شدن استخوان‌های کمر بند سینه‌ای و جناغ بر اساس یافته‌های رادیولوژی: بازو، کتف، ترقوه و غرابی: در روز اول بعد از هچینگ به علت غضروفی بودن این استخوان‌ها در هیچ یک از نمونه‌ها مشاهده نشدند و از ۷ روزگی به بعد در تمامی موارد دیده شدند. جناغ: تا ۷ روزگی در هیچ یک از نمونه‌ها دیده نشد. از ۱۴ روزگی به بعد در تمامی نمونه‌ها قابل مشاهده بود (جدول ۱).

جدول ۱. زمان استخوانی شدن استخوان‌های کمر بند سینه‌ای و جناغ بر اساس یافته‌های رادیولوژی

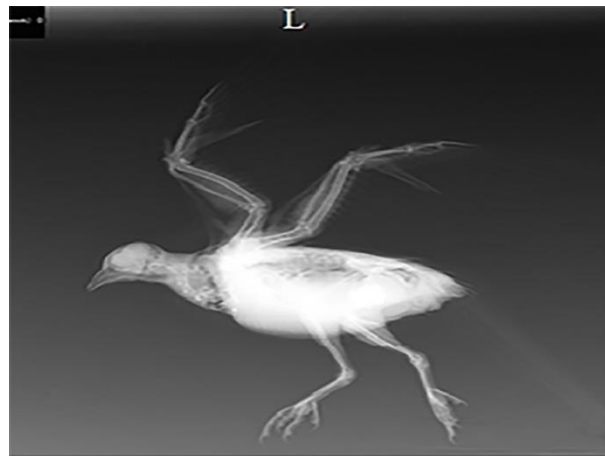
| ناحیه | روزهای بعد از هچینگ | | | | | | | | | | | | |
|-------|---------------------|----|----|----|----|----|----|----|----|----|----|---|---|
| | ۹۱ | ۸۴ | ۷۷ | ۷۰ | ۶۳ | ۵۶ | ۴۲ | ۳۵ | ۲۸ | ۲۱ | ۱۴ | ۷ | ۱ |
| کتف | + | + | + | + | + | + | + | + | + | + | + | + | - |
| ترقوه | + | + | + | + | + | + | + | + | + | + | + | + | - |
| غرابی | + | + | + | + | + | + | + | + | + | + | + | + | - |
| جناغ | + | + | + | + | + | + | + | + | + | + | + | - | - |

جدول ۲. زمان استخوانی شدن استخوان‌های بال بر اساس یافته‌های رادیولوژی

| ناحیه | روزهای بعد از هچینگ | | | | | | | | | | | | |
|-------------------------|---------------------|----|----|----|----|----|----|----|----|----|----|---|---|
| | ۹۱ | ۸۴ | ۷۷ | ۷۰ | ۶۳ | ۵۶ | ۴۲ | ۳۵ | ۲۸ | ۲۱ | ۱۴ | ۷ | ۱ |
| سر بازو | + | + | + | + | + | + | + | + | + | + | - | - | - |
| برجستگی پشتی بازو | + | + | + | + | + | + | + | + | + | + | - | - | - |
| برجستگی شکمی بازو | + | + | + | + | + | + | + | + | + | + | - | - | - |
| بازو | + | + | + | + | + | + | + | + | + | + | + | + | - |
| کندیل شکمی بازو | + | + | + | + | + | + | + | + | + | - | - | - | - |
| کندیل پشتی بازو | + | + | + | + | + | + | + | + | + | - | - | - | - |
| رادیوس | + | + | + | + | + | + | + | + | + | + | + | + | - |
| اولنا | + | + | + | + | + | + | + | + | + | + | + | + | - |
| استخوان رادیوسی مچ‌دستی | + | + | + | + | + | + | + | + | + | + | + | - | - |
| استخوان اولنایی مچ‌دستی | + | + | + | + | + | + | + | + | + | + | + | - | - |
| II متاکارپ | + | + | + | + | + | + | + | + | + | + | + | + | - |
| III متاکارپ | + | + | + | + | + | + | + | + | + | + | + | + | - |
| IV متاکارپ | + | + | + | + | + | + | + | + | + | + | + | + | - |
| II بند پروگزیمال انگشت | + | + | + | + | + | + | + | + | + | + | + | - | - |
| II بند دیستال انگشت | + | + | + | + | + | + | + | + | + | + | + | - | - |
| III بند پروگزیمال انگشت | + | + | + | + | + | + | + | + | + | + | + | + | - |
| III بند دیستال انگشت | + | + | + | + | + | + | + | + | + | + | + | + | - |
| IV بند انگشت | + | + | + | + | + | + | + | + | + | + | + | - | - |



تصویر ۲. نمای شکمی پشتی از جوجه کبوتر در ۲۸ روزگی



تصویر ۱. نمای جانبی خوابیده به سمت چپ از جوجه کبوتر در ۲۸ روزگی

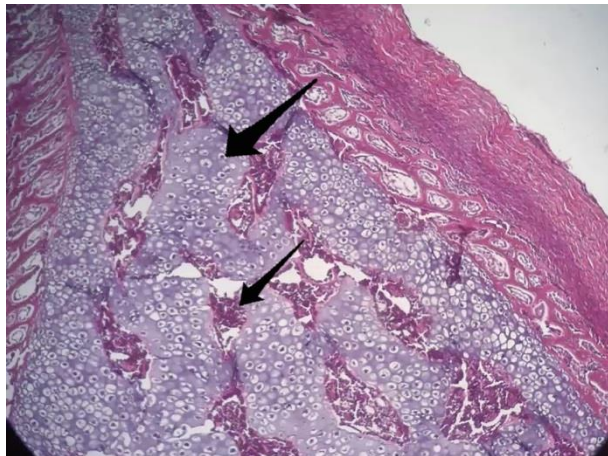
حاشیه سلول غضروفی، استئوبلاست‌ها که حالت اپیتلیومی دارند وجود دارند که استخوان را ترشح می‌کنند. همچنین در روز هفتم استئوبلاست‌ها را می‌بینیم که به جای غضروف از بین رفته استخوان اولیه ترشح می‌کنند. در استخوان اولیه کلسیم وجود ندارد و پس از چند روز کلسیم روی کلاژن رسوب می‌کند (تصویر ۴). ۱۴ روزگی: هم غضروف و هم استخوان دیده می‌شود ولی ضخامت بافت استخوانی افزایش پیدا کرده است. استئوبلاست‌ها دیده می‌شوند که از حالت مکعبی یا سنگ فرشی به حالت استوانه‌ای تغییر حالت پیدا کرده‌اند و ارتفاع استئوبلاست‌ها افزایش پیدا کرده است. بافت غضروفی محدودتر شده و حجم بافت استخوانی افزایش پیدا کرده است. در داخل بافت استخوانی آشیانه‌هایی دیده می‌شوند. در بافت استخوانی و در داخل هر آشیانه سلولی یک عدد سلول استئوسیت وجود دارد. وقتی استئوبلاست استخوان را ترشح می‌کند سلول استئوبلاست در داخل بافت استخوانی شناور و احاطه می‌شود که استئوسیت نام دارد. ۲۱ روزگی: کانال مرکزی استخوان تشکیل پیدا کرده است. بافت استخوانی به حاشیه استخوان محدود شده است. کاملاً منظم نیست (استخوان بافته شده). استئون یا سیستم هاورسی کاملاً تشکیل نشده است. بافت غضروفی خیلی کم شده است (تصویر ۵). ۲۸ روزگی: شبیه روز بیست و یکم است ولی سیستم هاورسی مشخص شده است. استخوان بافته شده باز هم وجود دارد. سیستم‌های غیر هاورسی نیز وجود دارد. ۳۵ روزگی: استخوان حالت بالغ دارد. سیستم غیر هاورسی وجود ندارد و تماماً سیستم هاورسی مشاهده می‌شود. غضروف کاملاً از بین رفته است. اثری از مدل غضروفی دیده نمی‌شود.

نتایج بافت‌شناسی: نتایج بافت‌شناسی بر اساس بررسی مقاطع

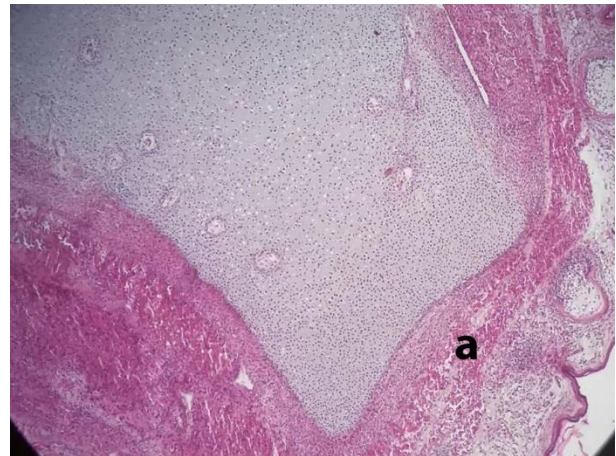بافتی انتهایی فوقانی استخوان بازو می‌باشد. طی این بررسی در هر مرحله دو نمونه انتخاب و استخوان بازوی هر نمونه جداسازی می‌شد و فرآیند هیستوتکنیک بر روی آنها انجام می‌گردید. نمونه بافت در یک روزگی فاقد مغز استخوان بوده و مغز استخوان از انتهای هفته اول (۷ روزگی) شروع به تشکیل شدن می‌کند. در هیچ یک از نمونه‌ها صفحه رشد دیده نشد و این تکمیل کننده اطلاعات حاصل از بررسی رادیوگرافی می‌باشد. افزایش طول استخوان به نظر می‌رسد با تبدیل شدن غضروف ناحیه اپی‌فیز به استخوان در سمت دیافیز صورت می‌گیرد. با افزایش سن شکل و فرم تیغه‌های استخوانی تشکیل شده و همچنین از تراکم و حجم تیغه‌ها کاسته می‌شود.

بررسی روند تبدیل بافت غضروفی به بافت استخوانی در ناحیه پروگزیمال استخوان بازو بر اساس مشاهدات میکروسکوپی:

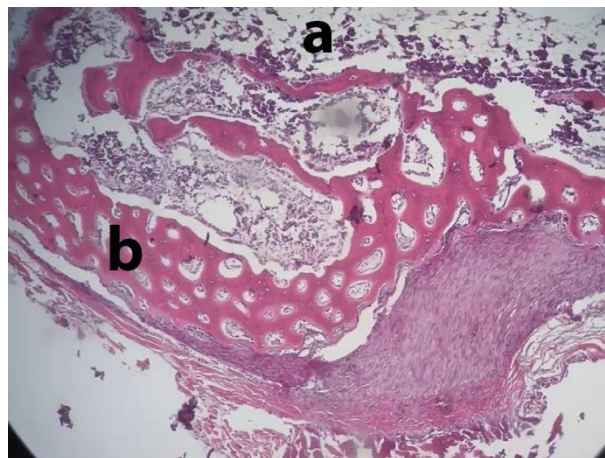
۱ روزگی: غضروف‌ها که قبلاً بافت مزانشیمی بوده‌اند دیده می‌شود و این غضروف‌ها دچار هایپرتروفی شده‌اند. ماتریکس اطراف آنها حجمش کم شده و کلسیفیه شده‌اند که این امر باعث می‌شود که سلول غضروفی یا کندروسیت از بین برود. وقتی سلول کندروسیت از بین می‌رود از پروست (پریکندر) یک سری اعصاب و عروق به محل از بین رفتن غضروف حمله می‌کنند. به همراه عروق خونی و اعصاب، سلول‌های استئوسیت و استئوبلاست هم به آنجا می‌روند که قرار است جایگزین کندروسیت شوند. هسته سلول‌ها در حین از بین رفتن هستند. هسته حالت طبیعی خود را از دست داده و در گوشه است و حالت مچاله دارد (تصویر ۳). ۷ روزگی: غضروف وجود دارد ولی در



تصویر ۴. مقطع بافت‌شناسی انتهای فوقانی استخوان بازو. ناحیه کلسیفیه شده (فلش بلند) و استخوانی شده (فلش کوتاه) قابل مشاهده می‌باشند (۷ روزگی) (H&E × ۱۰۰)



تصویر ۳. مقطع بافت‌شناسی انتهای فوقانی استخوان بازو. a ناحیه تبدیل غضروف به استخوان (۱ روزگی) (H&E × ۱۰۰)



تصویر ۵. مقطع بافت‌شناسی انتهای فوقانی استخوان بازو. کانال مرکزی استخوان تشکیل یافته است (a) و استخوان بافته شده دیده می‌شود (b) (۲۱ روزگی) (H&E × ۴۰)

– قطر داخلی استخوان: بر اساس نتایج آماری افزایش قطر

داخلی به صورت ۲ مرحله‌ای بود. قطر داخلی طی فاصله ۱ روزگی تا ۷ روزگی با سرعت بالایی افزایش یافت و پس از آن از آهنگ ملایمی برخوردار بود. در مرحله دوم افزایش قطر داخلی طی ۴۲ روزگی تا ۴۹ روزگی همانند مرحله اول از سرعت بالایی برخوردار بود. اما این افزایش قطر داخلی طی ۶۳ تا ۹۱ روزگی ناچیز و تقریباً نامحسوس بود (نمودار ۲).

– ضخامت لایه استئوسیت استخوان: افزایش ضخامت بافت

استخوانی طی فاصله زمانی ۱ روزگی تا ۱۴ روزگی از سیر صعودی بسیار چشم‌گیری برخوردار بود. نقطه اوج سطح ضخامت بافت استخوانی در ۱۴ روزگی به میزان ۲۵۰/۶۲۵ میکرومتر مشاهده شد. بعد از آن این ضخامت بافت استخوانی سیر نزولی داشته به طوری که

نتایج محاسبه لایه‌های استخوانی توسط عدسی مدرج

– قطر کلی استخوان: بر اساس نتایج به دست آمده کمترین

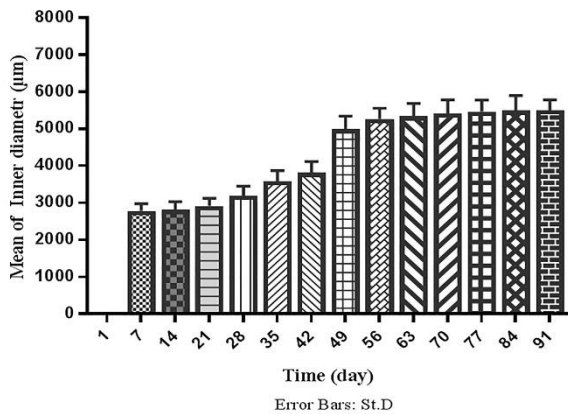
قطر کلی نمونه‌ها در یک روزگی (۱۶۲۹/۸۷۵ میکرومتر) و بیشترین قطر کلی در ۸۴ روزگی (۵۷۴۲/۱۷۵ میکرومتر) بدست آمد و از ۸۴ روزگی به بعد قطر کلی تغییری پیدا نکرد. در بررسی آماری داده‌ها، افزایش قطر کلی بعد از یک روزگی با افزایش بالایی برخوردار بوده و از ۷ روزگی به بعد با شیب ملایمی همراه بود. افزایش قطر کلی در فاصله زمانی ۴۲ روزگی تا ۴۹ روزگی مجدداً با سرعت بالایی همراه بود. این قطر کلی بعد از ۴۹ روزگی با افزایش نامحسوسی همراه بود. در واقع می‌توان چنین بیان کرد که رشد قطر کلی دارای ۲ مرحله رشد سریع (۱ روزگی تا ۷ روزگی و از ۴۲ روزگی تا ۴۹ روزگی) بوده است (نمودار ۱).

ضخامت پریوستئوم در نمونه‌های ۸۴ روزگی و ۹۱ روزگی به میزان ۱۸/۰۶۵۶ میکرومتر بود.

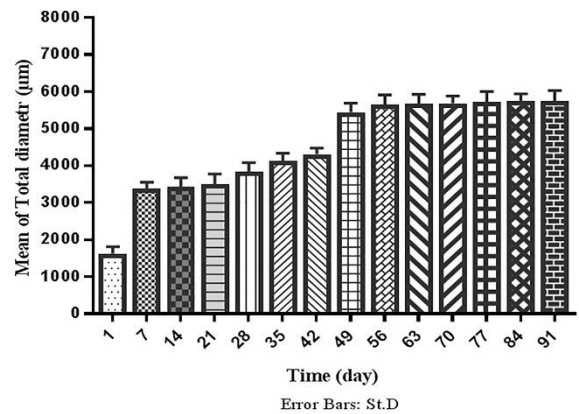
– ضخامت لایه اندوستئوم استخوان: طی فاصله زمانی ۱ تا ۷ روزگی تغییری در ضخامت اندوستئوم دیده نشد. بعد از ۷ روزگی ضخامت اندوستئوم افزایش یافت. بیشترین سرعت افزایش ضخامت اندوستئوم در فاصله زمانی ۲۱ روزگی تا ۲۸ روزگی صورت گرفت طوری که بیشترین ضخامت اندوستئوم در نمونه‌های ۲۸ روزه مشاهده گردید که میزان آن ۴۹/۰۳۵۲ میکرومتر بود. ضخامت اندوستئوم در نمونه‌ها پس از ۲۸ روزگی کاهش یافته و این کاهش به طور متناوب تا ۷۷ روزگی ادامه یافت. پس از آن ضخامت اندوستئوم در سه مرحله انتهایی آزمایش (۷۷ و ۸۴ و ۹۱ روزگی) به صورت ثابت باقی ماند و میزان آن ۱۰/۳۲۳۲ میکرومتر بود. نتایج به دست آمده از اندازه‌گیری ضخامت قسمت‌های مختلف بافت‌شناسی توسط عدسی مدرج در جدول ۳ آمده است.

کمترین میزان ضخامت بافت استخوانی در نمونه ۹۱ روزگی به میزان ۹۱/۶۱۸۴ میکرومتر بود (نمودار ۳).

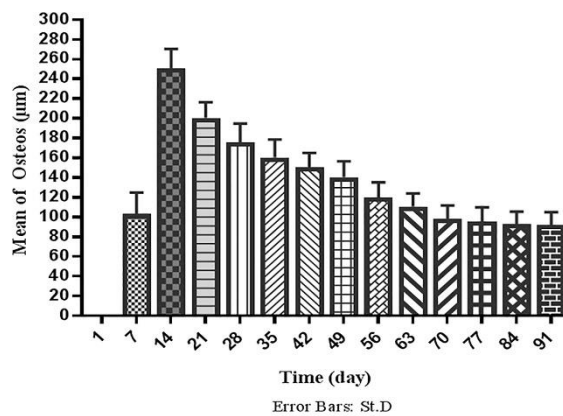
– ضخامت لایه پریوستئوم استخوان: بر اساس تجزیه و تحلیل داده‌ها ضخامت پریوستئوم از ۱ روزگی تا ۲۸ روزگی افزایش می‌یابد. این افزایش ضخامت پریوستئوم تا ۷ روزگی از سرعت بالایی برخوردار بوده و بعد از آن تا ۱۴ روزگی سرعت نسبتاً ملایمی داشته و مجدداً بعد از ۱۴ روزگی سرعت آن افزایش یافته است. بیشترین میزان ضخامت پریوستئوم در ۲۸ روزگی مشاهده گردید. میزان ضخامت پریوستئوم طی فاصله زمانی ۲۸ روزگی تا ۳۵ روزگی با سرعت زیادی کاهش یافت و پس از آن این کاهش در طی فاصله زمانی ۳۵ روزگی تا ۷۰ روزگی از شیب ملایمی برخوردار بود و بعد از ۷۷ روزگی کاهش ضخامت پریوستئوم نامحسوس بود به طوری که در میزان ضخامت پریوستئوم در ۸۴ روزگی و ۹۱ روزگی تفاوتی مشاهده نشد. میزان



نمودار ۲. اندازه‌گیری قطر داخلی استخوان توسط عدسی مدرج (برحسب µm)



نمودار ۱. اندازه‌گیری قطر کلی استخوان توسط عدسی مدرج (برحسب µm)



نمودار ۳. اندازه‌گیری استئوسیت استخوان توسط عدسی مدرج (برحسب µm)

جدول ۳. میانگین \pm انحراف معیار به دست آمده از اندازه‌گیری ضخامت قسمت‌های مختلف بافت‌شناسی توسط عدسی مدرج (برحسب μm)

| قطر داخلی | اندوستئوم | پریوست | استخوان | قطر داخلی |
|------------------------|--------------------|---------------------|----------------------|-----------------------|
| | | | | ۱۶۲۹/۱۸۶ \pm ۸۷۵/۱۲ |
| ۲۷۸۳/۱۹۴ \pm ۳۲۵/۱۲ | - | ۳۶/۹ \pm ۱۳۲۱/۲۲ | ۱۰۳/۲۱ \pm ۲۳۲/۵۵ | ۳۳۸۵/۱۷۲ \pm ۱۲۵/۳۶ |
| ۲۸۱۸/۲۱۳ \pm ۲۹۰۲/۳۹ | ۷/۵ \pm ۷۴۲۴/۵۵ | ۵۰/۷ \pm ۱۲۵/۵۸ | ۲۵۰/۱۹ \pm ۶۲۵/۷۶ | ۳۴۳۵/۲۴۲ \pm ۲۷۵/۹۳ |
| ۲۹۱۴/۲۰۷ \pm ۷/۵۵ | ۲۵/۶ \pm ۰۷۵/۲۶ | ۷۲/۸ \pm ۲۲۵/۱۴ | ۲۰۰/۱۵ \pm ۶/۸۰ | ۳۵۱۰/۲۶۷ \pm ۵/۲۱۸ |
| ۳۱۸۷/۲۶۲ \pm ۳۰۴۶/۱۸ | ۴۹/۹ \pm ۰۳۵۲/۶۳ | ۱۰۰/۱۶ \pm ۰۲۵/۴۱ | ۱۷۵/۱۹ \pm ۵۲۵/۳۹ | ۳۸۳۶/۲۵۰ \pm ۴۷۵/۰۹ |
| ۳۵۸۴/۲۸۵ \pm ۳۰۳/۲۹ | ۳۸/۸ \pm ۷۱۲/۸۵ | ۷۷/۸ \pm ۴۴۴/۳۵ | ۱۶۰/۱۸ \pm ۴/۳۰ | ۴۱۳۷/۱۹۶ \pm ۳۷۵/۴۲ |
| ۳۸۱۶/۳۰۲ \pm ۰۰۹۲/۲۶ | ۳۰/۸ \pm ۹۶۹۶/۱۲ | ۶۷/۷ \pm ۱۰۰۸/۹۴ | ۱۵۰/۱۴ \pm ۳۷۵/۹۸۵ | ۴۳۱۲/۱۶۱ \pm ۹/۸۹ |
| ۴۹۹۵/۳۴۵ \pm ۴۰۳۸/۲۵ | ۲۵/۷ \pm ۸۰۸/۶۸ | ۵۶/۶ \pm ۷۷۷۶/۱۰ | ۱۴۰/۱۶ \pm ۳۵/۱۹ | ۵۴۴۱/۲۴۹ \pm ۲۷۵/۱۳ |
| ۵۲۶۷/۲۸۹ \pm ۶۱۳۴/۹۱ | ۲۰/۷ \pm ۶۴۶۴/۱ | ۴۶/۶ \pm ۴۵۴۴/۰۸ | ۱۲۰/۱۵ \pm ۰۳/۰۸ | ۵۶۴۱/۲۷۷ \pm ۸۷۵/۱۰ |
| ۵۳۴۱/۳۳۹ \pm ۷۶۹۲/۱۸ | ۱۵/۶ \pm ۴۸۴۸/۷۳ | ۳۶/۵ \pm ۱۳۱۲/۹۴ | ۱۱۰/۱۳ \pm ۹۷۴۴/۱۷ | ۵۶۶۶/۲۶۴ \pm ۹۵/۷۳ |
| ۵۴۱۸/۳۶۸ \pm ۴۶۰۲/۰۱ | ۱۲/۶ \pm ۹۰۴/۲۴ | ۲۵/۵ \pm ۸۰۸/۲۷ | ۹۸/۱۳ \pm ۰۷۰۴/۷۷ | ۵۶۹۲/۱۹۴ \pm ۰۲۵/۲۹ |
| ۵۴۶۴/۳۱۲ \pm ۱۸۱۶/۵۲ | ۱۰/۳ \pm ۳۲۳۲/۲۲ | ۲۰/۶ \pm ۶۴۶۴/۱۱ | ۹۵/۱۴ \pm ۴۸۹۶/۲۹ | ۵۷۱۷/۲۸۴ \pm ۱/۳۳ |
| ۵۴۹۹/۳۹۴ \pm ۵۷۹۸/۴۴ | ۱۰/۳ \pm ۳۲۳۲/۲۳ | ۱۸/۴ \pm ۰۶۵۶/۶۹ | ۹۲/۱۲ \pm ۹۰۸۸/۶۳ | ۵۷۴۲/۲۰۱ \pm ۱۷۵/۴۸ |
| ۵۵۰۲/۲۸۰ \pm ۱۶۰۶/۵۶ | ۱۰/۳ \pm ۳۲۳۲/۲۲ | ۱۸/۴ \pm ۰۶۵۶/۱۳ | ۹۱/۱۳ \pm ۶۱۸۴/۱۱ | ۵۷۴۲/۲۶۳ \pm ۱۷۵/۶۳ |

بحث

مراکز استخوان‌سازی در منطقه انگشتان به طور قابل توجهی در کبوتر زودتر از جوجه بود.

بر اساس مطالعات Mitgutsch و همکاران در سال ۲۰۱۱ مرکز اولیه استخوان‌سازی انگشتان اسکلت بال در روز ۱۲ بود (۱۳) در حالی که در کبوتر اولین مرکز استخوان‌سازی در منطقه انگشتان اسکلت بال در روز ۱۴ مشاهده گردید به عبارتی آغاز توسعه استخوان‌های اسکلت بال در جوجه قبل از کبوتر است اما استخوان‌سازی در منطقه انگشتان در کبوتر ۲-۳ روز زودتر از جوجه دیده می‌شود.

فرمول کلی مطرح در استخوانی شدن بند انگشتان در پرندگان ۱:۲:۱ می‌باشد (۲،۱۱) اما فرمول مشاهده شده در مطالعه حاضر بطور معمول ۲:۲:۱ بود که این فرمول در مطالعات بیشتر محققین گذشته در مورد جوجه مرغ نیز مورد مشاهده بوده است (۸،۱۷). به نظر می‌آید که تنها Bellairs و همکاران در سال ۱۹۶۰ فرمول فوق را به طور ویژه برای پرندگان خانگی مطرح نموده‌اند (۳) و این فرمول در تعداد اندکی از پرندگان مورد مطالعه حاضر تأیید گردید. از طرفی فرمول ۲:۳:۲ نیز برای پرندگان خانگی مطرح می‌باشد که این فرمول در نمونه‌های مطالعه حاضر مشاهده نگردید که احتمال دارد این فرمول برای بندهای انگشتان ردیف پایینی که بطور اضافی و در جنین وجود دارد ذکر شده باشد ولی بعداً با ردیف بالایی ترکیب شده است (۲۰). همچنین برای پرندگان بالغ فرمول ۲:۳:۲ نیز بیان شده است که احتمالاً زمان جوش

به دلیل گستردگی اطلاعات موجود در زمینه توسعه اسکلت در جوجه ماکیان، در این مطالعه سعی گردید مقایسه‌ای بین توسعه اسکلت بال در کبوتر با مرغ خانگی صورت پذیرد. از مقایسه توسعه اسکلت بال در ماکیان با نتایج حاصل از این مطالعه می‌توان به این نتیجه رسید که اسکلت بال جوجه‌ها کمی زودتر از کبوتر شروع می‌شود برای مثال در حالی که دیافیز استخوان‌های بال در کبوتر تا روز ۷ غضروفی می‌باشند در جوجه‌ی ماکیان روند استخوانی شدن در روز ۴-۵ ایجاد می‌شود (۴،۱۲). متاکارپ‌های جوجه در روز ۶-۵ ظاهر می‌شوند که این سه استخوان متاکارپ شامل متاکارپ II، III و IV می‌باشند. متاکارپ I و V در این مرحله وجود ندارند اما در بعضی از جوجه‌ها اثری از متاکارپ V در پولت به شکل یک برجستگی گرد در پایه متاکارپ IV تشخیص داده شده است (۱۰). هیچ کدام از این دو متاکارپ I و V در کبوتر دیده نشدند اما سه متاکارپ II و III و IV در روز ۷ مشاهده گردیدند. در جوجه ماکیان استخوان‌سازی متاکارپ III در روز ۶، متاکارپ IV در روز ۷ و II مدتی پس از هچینگ اتفاق می‌افتد (۱۱،۱۲) اما در کبوتر، استخوانی شدن متاکارپ II و III و IV در ۷ روزگی مشاهده گردید.

به نظر می‌رسد به توسعه انگشتان در جوجه توجه کمی شده با این حال، Seki و همکاران در سال ۲۰۱۲ اشاره کرده‌اند که این استخوان‌ها تا روز ۸ غضروفی هستند (۱۷). این تقریباً همان زمانی است که در کبوتر پیش غضروف به غضروف تبدیل می‌شود. ظهور

و تشکیل تمامی عناصر اسکلت کمر بند سینه‌ای و بال در کبوتر روز ۲۸ پس از هچینگ است.

سپاسگزاری

نویسندگان این مقاله از مسئولین و همکاران محترم کلینیک تخصصی دام‌های کوچک دانشکده دامپزشکی دانشگاه آزاد اسلامی واحد ارومیه تشکر و قدردانی به عمل می‌آورند.

تعارض منافع

بین نویسندگان تعارض در منافع گزارش نشده است.

خوردن استخوان‌های کارپ و پنجه پس از هچینگ می‌باشد که البته این مورد با یافته‌های محققین گذشته مغایر می‌باشد (۱۶).

نتیجه گیری نهایی: روند تشکیل استخوان‌های کمر بند سینه‌ای و استخوان‌های بال در کبوتر و جوجه مرغ تفاوت‌های اندکی دارند اما الگوی رشد در هر دو یکسان است. در کبوتر استخوانی شدن استخوان‌های بلند ناحیه بال در پایان هفته اول شروع می‌شود و در پایان هفته چهارم تمامی عناصر موجود در این استخوان‌ها شکل می‌گیرند. آنچه کاملاً واضح بوده عدم وجود صفحات رشد در استخوان‌های کمر بند سینه‌ای و بال است. تکامل روند استخوان‌سازی

References

- Alexander, R. (2013). Allometry of the leg bones of moas (Dinornithes) and other birds. *Journal of Zoology*. 200(2), 215-231. <https://doi.org/10.1111/j.1469-7998.1983.tb05785>.
- Baumel, J.J. (2015) Osteologia In Nomina Anatomica Avium. New York and London Academic Press. 40(3), 417-459. PMID: 7429964.
- Bellaairs, A.D'A., C.R., Jenkin. (2005). The skeleton of birds. In *Biology and Comparative Physiology of Birds*, vol. 1 (ed. A. J. Marshall). New York and London Academic Press. 10, 241-300.
- Blom, J., Lilja, C. (2014). A comparative study of growth, skeletal development and eggshell composition in some species of birds. *Journal of Zoology*. 262(4), 361-369. <https://doi.org/10.1017/S0952836903004746>.
- Gavaia, P.J., Dinis, M.T., Cancela, M. (2002). Osteological development and abnormalities of the vertebral column and caudal skeleton in larval and juvenile stages of hatchery-reared Senegal sole (*Solea senegalensis*). *Aquaculture*. 211(1-4), 305-23. [https://doi.org/10.1016/S0044-8486\(02\)00167-9](https://doi.org/10.1016/S0044-8486(02)00167-9).
- Guedes, P.T., Abreu Mansode, P.P., Pelajo-Machado, G.M. (2014). Histological analyses demonstrate the temporary contribution of yolk sac, liver, and bone marrow to hematopoiesis during chicken development. *PloS one*. 9(3), e90975. <https://doi.org/10.1371/journal.pone.0090975>.
- Hamilton, T. (1961). The adaptive significances of intraspecific trends of variation in wing length and body size among bird species. *Evolution*. 15(2), 180-195. <https://doi.org/10.1111/j.1558-5646.1961.tb03142>.
- Hogg, D.a. (1980). A re-investigation of the centers of ossification in the avian skeleton at and after hatching. *Journal of Anatomy*. 130(4), 725-743. PMID: 7429964.
- Lansdown, A.B.G. (1967). An investigation of the development of the wing skeleton in the quail (*Coturnix c. japonica*). *Journal of Anatomy*. 105(1), 103-114. PMID: 5803183.
- Livezey, B.C., Zusi, R.L. (2007). Higher-order phylogeny of modern birds (Theropoda, Aves: Neornithes) based on comparative anatomy. II. Analysis and discussion. *Zoological Journal of the Linnean Society*. 149(1), 1-95. <https://doi.org/10.1111/j.1096-3642.2006.00293>.
- Maxwell, E.E., Larsson, H.C. (2009). Comparative ossification sequence and skeletal development of the postcranium of palaeognathous birds (Aves: Palaeognathae). *Zoological Journal of the Linnean Society*. 157(1), 169-196. <https://doi.org/10.1111/j.1096-3642.2009.00533>.
- Maxwell, E.E. (2018). Comparative embryonic development of the skeleton of the domestic turkey (*Meleagris gallopavo*) and other galliform birds. *Zoology*. 111(3), 242-257. <https://doi.org/10.1016/j.zool.2007.08.004>.
- Mitgutsch, C., Wimmer, C., Sánchez-Villagra, M.R., Hahnloser, R., Schneider, R.A. (2013). Timing of ossification in duck, fowl, quail, and zebra finch: intraspecific variation, heterochronies, and life history evolution. *Zoological science*. 28(7), 491. <https://doi.org/10.2108/zsj.28.491>, PMID: 21728797.
- Pourlis, A., Antonopoulos, J. (2014). The ossification of the pelvic girdle and leg skeleton of the quail (*Coturnix coturnix japonica*). *Anatomia, histologia, embryologia*. 43(4), 294-300. <https://doi.org/10.1111/ah.12076>.
- Rayner, J.M.V. (2015). A vortex theory of animal flight. Part 2. The forward flight of birds. *Journal of Fluid Mechanics*. 91(04), 731-763. <https://doi.org/10.1017/S0022112079000422>.
- Rubin, C.T., Lanyon, L. (1984). Regulation of bone formation by applied dynamic loads. *J Bone Joint Surg Am*. 66(3), 397-402.
- Seki, R., Kamiyama, N., Tadokoro, A., Nomura, N., Tsuihiji, T., Tamura, K. (2012). Evolutionary and developmental aspects of avian-specific traits in limb skeletal pattern. *Zoological science*. 29(10), 631-644. <https://doi.org/10.2108/zsj.29.631>.
- Sullivan, G. (2002). Anatomy and embryology of the wing musculature of the domestic fowl (*Gallus*). *Australian Journal of Zoology*. 10(3), 458-518.
- Siamak, A., Veshkini, A., Rezaei, M. (2017). Radiological and Histological Assessment of the Ossification Centers of Pectoral Limb in Quail. *Iranian Journal of Veterinary Medicine*. 11(4), 345-52. <https://doi.org/10.22059/ijvm.2017.224412.1004787>.
- Yasuda, M. (2004). The anatomical atlas of *Gallus*, University of Tokyo Press. 2, 117-165.