Journal of Veterinary Research
J Vet Res, Volume 74, Number 4, 2019
Original Article

Histopathology of Rainbow Trout (*Oncorhynchus mykiss*) Exposed to Safflower Extract (*Carthamus tinctorius*)

Ashkan Zargari[1], Mohammad Mazandarani[2], Seyed Morteza Hoseini[3]

[1]*Department of Aquaculture, Faculty of Natural Resources and Marin Sciences, Tarbiat Modares University, Noor, Iran*
[2]*Department of Aquaculture, Faculty of Fisheries and Environmental Sciences, Gorgan University of Agricultural Sciences and Natural Resources, Gorgan, Iran*
[3]*Inland Waters Aquatic Stocks Research Center, Iranian Fisheries Science Research Institute, Agricultural Research, Education and Extension Organization, Gorgan, Iran*

10.22059/jvr.2018.257085.2791
J Vet Res, 74(4), 502-511

Abstract

BACKGROUND: Safflower plant can be used in fish due to its antioxidant properties. In the present study, the side effects of intraperitoneal injection of safflower extract in rainbow trout have been investigated.

OBJECTIVES: The effect of the intraperitoneal injection of Safflower (*Carthamus tinctorius*) extract on Aspartate aminotransferase, Alanine aminotransferase and Alkaline phosphatase as tissue damage indicators and also the histopathologic analysis of kidney and liver tissues in rainbow trout (*Oncorhynchus mykiss*) have been investigated.

METHODS: To this end, rainbow trout with an average weight of 100 ±5 gr were supplied and intraperitoneally injected with different levels of Safflower extract. In this regard, one negative control group (with no injection), one positive control group (injected with 0.2 ml normal saline) and three treatment groups (injected with 50, 100 and 200 mg/kgbw of safflower extract, respectively) were considered. Blood samples were taken on the third, seventh and tenth days after injection, in order to isolate blood serums and analyze the ALP, ALATA and ASAT activities. Kidney and liver tissue samples were also taken on the seventh-day post injection.

RESULTS: The levels of ALP, ALATA and ASAT activities significantly increased in all treatment groups that received safflower extract compared to control groups in all samples (sig<0.05). In histological analysis typical pathologic effects were recorded in kidney and liver tissue sections.

CONCLUSIONS: Intraperitoneal injection of Safflower extract at dosages of 50-200 mg/kgbw led to damage in the liver and kidney tissues, so that the concentration of 200 mg / L had severe histological complications in these tissues. Hence some limitations must be taken into account for using this extract as immune-stimulant or vaccine adjuvant.

Keywords: Safflower, Histopathology, Intraperitoneal injection, Liver, Kidney

Copyright © 2019. This is an open-access article distributed under the terms of the Creative Commons Attribution- 4.0 International License which permits Share, copy and redistribution of the material in any medium or format or adapt, remix, transform, and build upon the material for any purpose, even commercially.

Corresponding author's email: mazandarani@gau.ac.ir **Tel/Fax:** 01732427040, 01732427040

How to cite this article:

Zargari, A., Mazandarani, M., Hoseini, S.M. (2019). Histopathology of Rainbow Trout (*Oncorhynchus mykiss*) Exposed to Safflower Extract (*Carthamus tinctorius*). J Vet Res, 74(4), 502-511. https://10.22059/jvr.2018.257085.2791

Figure Legends and Table Captions

Table 1. Total serum protein levels on the third, seventh and tenth days after injection at different dosages of safflower extract.
Table 2. Different levels of Aspartate Aminotransferase enzyme in serum of rainbow trout on the third, seventh and tenth days after injection at different dosages of safflower extract.
Table 3. Different levels of Alkaline phosphatase in serum of rainbow trout on the third, seventh and tenth days after injection at different dosages of safflower extract.
Table 4. Different levels of Alanine Aminotransferase in serum of rainbow trout on the third, seventh and tenth days after injection at different dosages of safflower extract.
Figures 1. Kidney tissue damages induced by intraperitoneal injection of Safflower extract in rainbow trout.
Figures 2. Liver tissue damages induced by intraperitoneal injection of Safflower extract in rainbow trout.

مجله تحقیقات دامپزشکی
دوره ۷۴، شماره ۴، ۱۳۹۸
مقاله پژوهشی

آسیب شناسی بافتی ماهی قزل آلای رنگین کمان (*Oncorhynchus mykiss*) تحت مواجهه عصاره گلرنگ (*Carthamus tinctorius*)

اشکان زرگری[۱]، محمد مازندرانی[۲]، سید مرتضی حسینی[۳]

[۱]گروه تکثیر و پرورش آبزیان، دانشگاه تربیت مدرس، مازندران، نور، ایران
[۲]گروه تکثیر و پرورش آبزیان، دانشگاه علوم کشاورزی و منابع طبیعی گرگان، گلستان، ایران
[۳]سازمان تحقیقات، آموزش و ترویج کشاورزی، موسسه تحقیقات علوم شیلاتی کشور، مرکز تحقیقات ذخایر آبزیان آب‌های داخلی (گرگان)، گلستان، ایران

تاریخ دریافت: ۹ تیرماه ۱۳۹۸ **تاریخ پذیرش:** ۲۴ شهریور ماه ۱۳۹۸ **تاریخ انتشار آنلاین:** ۰۱ آذر ماه ۱۳۹۸
10.22059/jvr.2018.257085.2791

چکیده

زمینهٔ مطالعه: گیاه گلرنگ به دلیل داشتن خاصیت آنتی‌اکسیدانی می‌تواند در ماهیان مورد استفاده قرار گیرد؛ در بررسی حاضر عوارض جانبی استفاده از تزریق داخل صفاقی عصاره این گیاه در ماهی قزل‌آلای رنگین کمان مورد بررسی قرار گرفت.

هدف: در این مطالعه اثرات تزریق داخل صفاقی عصاره گیاه گلرنگ (*Carthamus tinctorius*) بر آنزیم‌های آسپارتات آمینو ترانسفراز، آلانین آمینو ترانسفراز و فسفاتاز قلیایی به عنوان شاخص‌های آسیب بافتی و همچنین مطالعه‌ی آسیب‌شناسی بافت‌های کبد و کلیه در ماهی قزل آلای رنگین کمان (*Oncorhynchus mykiss*) مورد بررسی قرار گرفته است.

روش‌کار: پس از تهیه ماهی‌های قزل آلای رنگین‌کمان با میانگین وزن ۵±۱۰۰ گرم تهیه و با غلظت‌های مختلف عصاره گلرنگ بصورت داخل صفاقی مورد تزرق قرار گرفتند. در این راستا، یک گروه شاهد منفی (بدون تزریق)، یک گروه شاهد مثبت (تزریق با ۰/۲ میلی‌لیتر سرم فیزیولوژی) و سه گروه تیمار تجربی به ترتیب با غلظت‌های ۵۰، ۱۰۰ و ۲۰۰ (میلی‌گرم به ازای کیلوگرم وزن در حجم ۰/۲ میلی‌لیتر) تزریق شدند. در روزهای سوم، هفتم و دهم بعد از تزریق نمونه برداری از خون جهت جداسازی سرم خون و سنجش فعالیت آنزیم‌های ASAT، ALAT و ALP انجام گرفت. همچنین نمونه‌برداری از بافت کبد و کلیه در روز هفتم صورت گرفت.

نتایج: با تزریق عصاره گلرنگ فعالیت آنزیم‌های ASAT، ALAT و ALP در ماهیانی که با عصاره تزریق شدند در مقایسه با گروه‌های شاهد بطور معنی‌دار در هر سه دوره نمونه برداری افزایش یافت. در بررسی بافت‌شناسی نیز، آسیب‌های بافتی تیپیک در کبد و کلیه ثبت گردید.

نتیجه‌گیری نهایی: تزریق داخل صفاقی عصاره گلرنگ در دوزهای ۲۰۰ – ۵۰ میلی‌گرم بر کیلوگرم وزن موجب بروز آسیب بافتی در اندام‌های کبد و کلیه می‌شود، به گونه‌ای که غلظت ۲۰۰ میلی گرم در لیتر عوارض بافتی شدیدی در بافت‌های یاد شده به همراه داشت، لذا برخی محدودیت‌ها در استفاده تزریقی این ماده را به عنوان محرک ایمنی یا همیار واکسن باید در نظر گرفته شود.

کلمات کلیدی: گلرنگ، آسیب شناسی بافتی، تزریق داخل صفاقی، کبد، کلیه

کپی‌رایت © تحقیقات دامپزشکی: دسترسی آزاد؛ کپی‌برداری، توزیع و نشر برای استفاده کامل با ذکر منبع آزاد است.

نویسنده مسئول: محمد مازندرانی، گروه تکثیر و پرورش آبزیان، دانشگاه علوم کشاورزی و منابع طبیعی گرگان، گلستان، ایران
پست الکترونیکی: mazandarani@gau.ac.ir

مقدمه

برخی از گیاهان دارویی با داشتن ترکیباتی که خاصیت ضد اکسیدانی و ضد هیپوکسی دارند می‌توانند در خنثی سازی رادیکال‌های آزاد تولید شده در بدن نقش مهمی بازی کنند و از ایجاد آسیب بافتی و استرس ناشی از کاهش اکسیژن جلوگیری کنند. در عین حال در استفاده از این داروها حتما باید جانب احتیاط رعایت شود و از عوارض احتمالی آن‌ها پیش از بکار گیری آگاهی حاصل شود. گیاه گلرنگ (*C. tinctorius*) گیاهی یکساله و گاهی دو ساله متعلق به خانواده Asteraceae از گیاهان دارویی سنتی با اثرات متعدد دارویی است (۳۴). عصاره این گیاه غنی از فلاونوئیدها، آلکالوئیدها، پلی‌اتیلن‌ها، آلکان-دیول (Alkane-diol)، اسیدهای

چرب، استروئیدها، لیگنان‌ها بوده (۳۴) و همچنین اثرات متعدد درمانی از جمله اثرات بهبود سیستم ایمنی، ضد اکسیداسیونی قوی، اثرات ضد هیپوکسی، اثرات ضد افسردگی و ضد التهاب نیز برای آن گزارش شده است (۳۹). در رابطه با اثرات عصاره خوراکی و تزریقی عصاره گلرنگ در موش آزمایشگاهی بررسی‌های متعددی صورت گرفته است (۲،۲۱،۲۳،۳۶)، در رابطه با اثرات این گیاه در ماهیان بررسی‌های بسیار محدودی صورت گرفته است که همگی این بررسی‌ها بر روی اثرات خوراکی عصاره مذکور در برخی گونه‌های بوده است (۷،۸،۳۳).

برای استفاده از هر مکمل دارویی قبل از هر چیز باید از عوارض احتمالی آن آگاهی داشته باشیم، برای ارزیابی اثرات ترکیبات مختلف در ماهیان شاخص‌های فیزیولوژیکی متعددی وجود دارد، یکی از این شاخص‌ها بررسی‌های آسیب شناسی بافتی می‌باشد که به طور مستقیم ارزیابی کاملی از سلامت بافت فراهم می‌کند و منعکس کننده وضعیت سلامت موجود زنده است (۲۷). تزریق به راحتی ماده مورد نظر را به خون وارد کرده و به سرعت به بافت‌های مختلف بدن انتقال می‌یابد، مواد وارد شده به خون در نهایت از راه کلیه دفع و یا در چرخه سم زدایی متابولولیت‌های آن خنثی شده و از راه سیستم صفراوی از بدن خارج می‌گردد، در غیر این صورت طی فرایند سم زدایی رادیکال‌های آزاد تولید شده موجب پراکسیداسیون لیپیدهای موجود در غشا سلول‌ها و همچنین اکسید کردن ماکرومولکول‌های مهم مانند پروتئین‌ها، کربوهیدرات‌ها و DNA سبب از بین روفتن سلول‌ها و در نهایت نکروز بافتی می‌شود که در بررسی‌های بافت شناسی می‌توان این عوارض را شناسایی نمود (۳۵). اگرچه بافت‌های کبد و کلیه از جمله بافت‌های با اهمیتی هستند که در مراحل اولیه درگیری‌های دارویی و سموم دچار عوارض می‌شوند اما آگاهی کمتری نسبت به سمیت این بافت‌ها در رابطه با داروهای گیاهی وجود دارد (۳۱).

در عین حال بررسی برخی شاخص‌های سرم خون نیز در ارزیابی عملکرد فیزیولوژیکی بدن می‌تواند به کار گرفته شود به عبارت دیگر ارزیابی پلاسما و سرم خون به‌دلیل ارتباط گسترده در سراسر بدن با بافت‌های مختلف، می‌تواند به عنوان یک شاخص مفید برای سنجش وضعیت تغذیه‌ای، سلامت و یا قرار گرفتن در معرض آلاینده‌ها به‌کار گرفته شود (۵،۱۸). در ارزیابی اثرات ترکیبات مختلف خوراکی و تزریقی در ماهیان، با سنجش برخی متابولیت‌های سرمی و آنزیم‌ها می‌توان اثرات مثبت یا منفی ماده مورد استفاده در ماهی مورد مطالعه را شناسایی نمود (۲۲،۲۵). به عنوان مثال افزایش مقادیر آنزیم‌هایی مانند آلانین آمینو ترانسفراز (ALAT)، آسپارتات آمینو ترانسفراز (ASAT) و فسفاتاز قلیایی (ALP) نیز در سرم یا پلاسما با آسیب‌های هپاتوسیت‌های کبدی، کیسه صفرا و مجرای صفراوی در ارتباط است (۲۲،۲۵). با توجه به اطلاعات محدود در رابطه با اثرات عصاره گلرنگ در ماهیان و عدم وجود هیچ منبعی برای اثرات این ترکیب در ماهی قزل آلای رنگین کمان، در بررسی حاضر عوارض تزریق داخل صفاقی این عصاره در ماهی قزل الای رنگین کمان مورد بررسی قرار گرفت. هدف از این بررسی امکان سنجی به‌کار گیری عصاره این گیاه بصورت تزریقی و همچنین بررسی اثرات و عوارض بافتی در دوزهای ۵۰ تا ۲۰۰ (میلی‌گرم/وزن ماهی) این دارو در ماهی قزل‌آلای رنگین کمان بوده است.

مواد و روش‌کار

تهیه ماهی، اداپتاسیون و استخراج عصاره: ماهی‌های قزل‌آلای‌رنگین‌کمان (*O. mykiss*) با میانگین وزن ۵ ± ۱۰۰ گرم تهیه و در طی یک هفته آداپتاسیون با غذای تجاری GFT1 شرکت فرادانه تغذیه شدند. به منظور آماده سازی عصاره تزریقی، گل‌های خشک شده گیاه گلرنگ تهیه و از آن عصاره اتانولی طبق روش Harikrishnan و همکاران در سال ۲۰۰۹ تهیه شد (۱۲). برای تهیه سوسپانسیون تزریقی مجدد با استفاده از سرم فیزیولوژی با دمای ۴۵ درجه سانتی‌گراد عصاره حاصله به صورت محلول در دوزهای ۵۰، ۱۰۰ و ۲۰۰ میلی‌گرم به ازای هر کیلوگرم وزن ماهی آماده (۱۲) و پس محاسبه دقیق عصاره‌های مذکور در ۰/۲ سی‌سی سرم فیزیولوژی (حاوی ۰/۹ درصد NaCl) به صورت داخل صفاقی به ماهی تزریق شد. به این منظور پس از سازگاری ماهیان با شرایط آزمایش یک سه گروه تیمار، یک گروه کنترل منفی و یک گروه کنترل مثبت در نظر گرفته شد (هر گروه در ۳ تکرار مورد بررسی قرار گرفتند). ماهیان گروه تیمار به ترتیب با دوزهای ۵۰، ۱۰۰ و ۲۰۰ میلی‌گرم به ازای هر کیلوگرم وزن ماهی مورد تزریق قرار گرفتند. ماهیان گروه کنترل مثبت تنها با ۰/۲ سی‌سی سرم فیزیولوژی به روش داخل صفاقی تزریق شدند. هیچ تزریقی در ماهیان گروه کنترل منفی صورت نگرفت.

نمونه برداری و بررسی شاخص‌های بافتی و سرمی: نمونه برداری از خون ماهی‌های از طریق ساقه دمی توسط سرنگ ۲ سی سی و یر یوزن گیج ۲۵ برای تمامی گروه‌ها در روزهای سوم، هفتم و دهم به صورت انجام گرفت و بعد از لخته شدن در دمای ۴ درجه سانتی‌گراد به مدت ۴۰ دقیقه نمونه‌ها با دور ۴۰۰۰ دور در دقیقه به مدت ۵ دقیقه سانتریفیوژ و سرم‌ها به میکروتیوب‌های جدید

منتقل شدند و تا زمان انجام آزمایش در فریزر ۸۰- قرار گرفتند. نمونه‌های بافت کبد و کلیه نیز در روز هفتم برداشته شد و به داخل محلول فرمالین ۱۰درصد منتقل شدند و مجدد بعد از ۱۲ ساعت محلول فرمالین مربوط به هر ظرف نمونه تعویض گردید. مقاطع بافتی طبق روش استاندارد تهیه شد (۲۷). در این راستا، پس از طی مراحل آبگیری، شفاف‌سازی، پارافینه کردن و قالب‌گیری مقاطع ۵ میکرومتری از بافت‌های کبد و کلیه تهیه و بر روی لام چسبانده شد. سپس رنگ‌آمیزی به روش هماتوکسیلین-ائوزین (H&E) صورت گرفت. مقدار پروتئین کل، آلانین آمینو ترانسفراز (ALAT)، آسپارتات آمینو ترانسفراز (ASAT) و فسفاتاز قلیایی (ALP) با استفاده از کیت (شرکت پارس آزمون) صورت گرفت و محاسبات طبق بروشور موجود در هر کیت صورت گرفت. در مطالعات بافت شناسی، آسیب‌های احتمالی بافتی پس از رنگ‌آمیزی به وسیله میکروسکوپ نوری با بزرگنمایی ۱۰۰ تا ۴۰۰ برابر (Nikon ECLIPSE E100) مورد مطالعه قرار گرفت.

آنالیز آماری: جهت بررسی آماری نتایج نهایی از نرم افزار SPSS نسخه ۲۲ و جهت رسم نمودارها از نرم افزار Microsoft Excel نسخه ۲۰۱۶ استفاده شد. نتایج بررسی شاخص‌های مورد مطالعه به‌صورت میانگین ± انحراف استاندارد برای تیمارهای مختلف بیان گردید. جهت مقایسه‌ی میانگین‌ها از آنالیز واریانس یک طرفه (one way ANOVA) در سطح اطمینان ۹۵ درصد استفاده استفاده گردید.

نتایج

مقدار پروتئین کل سرم خون: مقدار پروتئین کل سرم خون در هر دوره نمونه برداری نوسان‌هایی را نشان داد. در هر سه دوره نمونه برداری سطح پروتئین کل در تجویز دوز ۲۰۰ میلی‌گرم بر کیلوگرم کاهش معنی‌داری داشت (P <۰/۰۵). به طوری که در سه دوره نمونه برداری کمترین سطح متعلق دوز ۲۰۰ میلی‌گرم بر کیلوگرم بود. همچنین تزریق دوز ۱۰۰ میلی‌گرم بر کیلوگرم در روز دهم نیز کاهش معنی‌داری (P <۰/۰۵) را نشان داد (جدول ۱).

مقادیر آنزیم‌های ALAT، ASAT و ALP در سرم خون: سنجش مقدار فعالیت آنزیم‌هایی از قبیل ALAT، ASAT و ALP می‌تواند اطلاعات مفید درباره سلامت بافت و اندام‌ها در اختیار محققیق قرار دهد بر اساس بررسی حاضر. مقدار فعالیت آنزیم آسپارتات آمینو ترانسفراز در روزهای سوم، هفتم و دهم پس از تزریق در مقایسه با شاهد منفی و شاهد مثبت مقادیر بیشتری را نشان داد (P <۰/۰۵). به عبارت دیگر کمترین میزان فعالیت مربوط به گروه‌های شاهد منفی و مثبت در روز سوم، هفتم و دهم بود (جدول ۲)در اندازه‌گیری کمی سطوح آنزیم فسفاتاز قلیایی در روزهای سوم، هفتم و دهم بعد از تجویز عصاره، افزایش معنی‌داری در فعالیت این آنزیم در مقایسه با نمونه‌های شاهد دیده شد (P <۰/۰۵) و کمترین سطح در شاهد منفی مربوط به هر دوره نمونه‌برداری مشاهده شد (جدول ۳).

مقدار سطوح آنزیم آلانین آمینو ترانسفراز موجود در داخل سرم خون نیز برای هر سه دوره نمونه برداری در دوزهای ۵۰، ۱۰۰ و ۲۰۰ میلی‌گرم بر کیلوگرم در مقایسه با گروه‌های شاهد منفی و مثبت افزایش یافت (P <۰/۰۵) به طوری که بیشترین مقدار فعالیت این آنزیم در هر سه دوره نمونه برداری مربوط به دوز ۲۰۰ میلی‌گرم بر کیلوگرم ثبت شد (جدول ۴).

نتایج حاصل از مطالعات بافت شناسی: با توجه به بررسی مقاطع بافتی کلیه و کبد، به طور کلی می‌توان گفت تزریق داخل صفاقی عصاره گلرنگ باعث افزایش آسیب‌های بافتی کلیه و کبد گردید. در این مطالعه به موازات افزایش غلظت عصاره گلرنگ از ۵۰ به ۲۰۰ میلی‌گرم بر کیلوگرم، روند آسیب‌های بافتی ثبت شده نیز افزایش یافت. عمده‌ترین علائم مشاهده شده در بررسی بافت کلیه ماهی‌های تزریق شده با عصاره گلرنگ شامل افزایش مراکز ملانوماکروفاژ و دژنره شدن توبول‌های کلیوی بوده است. در این بررسی شدت عوارض یاد شده در دوزهای بالا بیشتر بود (تصاویر ۱).

عمده آسیب‌های مشاهده شده در بافت کبد شامل واکوئوله شدن هپاتوسیت‌ها بود که بر اساس بررسی‌های بافت شناسی با افزایش دوز تزریقی عصاره گلرنگ شدت واکوئوله شدن هپاتوسیت‌های کبدی افزایش معناداری داشت (تصاویر ۲). در ماهی‌هایی که ۲۰۰ میلی‌گرم بر گیلوگرم عصاره گلرنگ را از راه تزریق داخل صفاقی دریافت نمودند، واکوئوله شدن شدید و همچنین نکروز هپاتوسیت‌های کبدی نیز ثبت شد (تصاویر ۲).

جدول ۱. پروتئین کل سرم (گرم/دسی‌لیتر) به تفکیک در روز سوم، هفتم و دهم بعد از تزریق غلظت‌های مختلف عصاره گلرنگ در ماهی قزل‌آلای رنگین‌کمان، میانگین ± انحراف استاندارد.

	روز سوم (گرم/دسی‌لیتر)	روز هفتم (گرم/دسی‌لیتر)	روز دهم (گرم/دسی‌لیتر)
شاهد منفی	۵/۴ ± ۰/۰۲^{a}	۶/۱ ± ۰/۰۳^{a}	۴/۳ ± ۰/۰۱^{ab}
شاهد مثبت	۵/۳۸ ± ۰/۰۳^{a}	۶/۲ ± ۰/۰۴^{a}	۵/۴ ± ۰/۰۷^{a}
دوز ۵۰ میلی‌گرم	۵ ± ۰/۰۶^{b}	۵/۴ ± ۰/۰۶^{ab}	۵ ± ۰/۰۸^{ab}
دوز ۱۰۰ میلی‌گرم	۴/۵۶ ± ۰/۰۵^{c}	۶ ± ۰/۰۵^{a}	۴ ± ۰/۰۳^{b}
دوز ۲۰۰ میلی‌گرم	۳/۸۷ ± ۰/۰۱^{d}	۵/۰۵ ± ۰/۰۳^{b}	۴ ± ۰/۰۲^{b}

*حروف انگلیسی متفاوت در هر ستون نشان دهنده اختلاف معنی‌دار بین میانگین‌ها می‌باشد (P<۰/۰۵).

جدول ۲. سطوح آنزیم آسپارتات آمینو ترانسفراز (واحد/لیتر) به تفکیک در روز سوم، هفتم و دهم بعد از تزریق غلظت‌های مختلف عصاره گلرنگ در ماهی قزل‌آلای رنگین‌کمان، میانگین ± انحراف استاندارد.

	روز سوم (واحد/لیتر)	روز هفتم (واحد/لیتر)	روز دهم (واحد/لیتر)
شاهد منفی	۱۱۱/۸۳ ± ۱۴/۱۶^{d}	۲۱۰/۴۱ ± ۱۵/۶^{d}	۱۵۳/۵۱ ± ۱۰/۱^{c}
شاهد مثبت	۱۱۵/۱۳ ± ۱۲/۰۸^{d}	۲۰۷/۷۷ ± ۱۹/۰۹^{d}	۱۷۷/۳۳ ± ۸/۶۱^{b}
دوز ۵۰ میلی‌گرم	۱۳۱/۰۳ ± ۱۵/۱۲^{c}	۲۴۴/۸۲ ± ۱۱/۱۲^{c}	۲۲۷/۶۱ ± ۱۷/۱۳^{a}
دوز ۱۰۰ میلی‌گرم	۱۵۴/۱۷ ± ۲۰/۱۱^{b}	۲۳۱/۵۸ ± ۲۳/۸۲^{b}	۲۲۱ ± ۲۰/۱۶^{a}
دوز ۲۰۰ میلی‌گرم	۲۰۵/۱۲ ± ۱۰/۶۱^{a}	۲۸۷/۱۶ ± ۹/۱^{a}	۱۹۸/۵ ± ۱۱/۲^{b}

*حروف انگلیسی متفاوت در هر ستون نشان دهنده اختلاف معنی‌دار بین میانگین‌ها می‌باشد (P<۰/۰۵).

جدول ۳. سطوح آنزیم فسفاتاز قلیایی (واحد/لیتر) به تفکیک در روز سوم، هفتم و دهم بعد از تزریق غلظت‌های مختلف عصاره گلرنگ در ماهی قزل‌آلای رنگین‌کمان، میانگین ± انحراف استاندارد.

	روز سوم (واحد/لیتر)	روز هفتم (واحد/لیتر)	روز دهم (واحد/لیتر)
شاهد منفی	۶۸۹/۲۵ ± ۴۲/۱۳^{b}	۶۲۳/۱ ± ۲۳/۶۷^{d}	۴۸۶/۱۵ ± ۵۸/۷۲^{c}
شاهد مثبت	۶۹۰/۱۷ ± ۵۱/۲^{b}	۷۰۲/۱۱ ± ۳۸/۸^{c}	۶۳۰/۴۳ ± ۶۰/۹^{bc}
دوز ۵۰ میلی‌گرم	۷۳۸/۸۸ ± ۳۸/۶۲^{a}	۷۵۳/۵۸ ± ۲۴/۹^{b}	۶۸۳/۷۴ ± ۵۷/۱۹^{abc}
دوز ۱۰۰ میلی‌گرم	۷۵۵/۴۲ ± ۴۸/۹^{a}	۹۶۰/۳۶ ± ۴۱/۱۶^{a}	۶۶۷/۱۹ ± ۲۲/۳۲^{ab}
دوز ۲۰۰ میلی‌گرم	۷۷۳/۸ ± ۲۹/۱۲^{a}	۹۵۹/۴۴ ± ۳۰/۳۲^{a}	۶۹۲/۹۳ ± ۴۳/۷^{a}

*حروف انگلیسی متفاوت در هر ستون نشان دهنده اختلاف معنی‌دار بین میانگین‌ها می‌باشد (P<۰/۰۵).

جدول ۴. سطوح آنزیم آلانین آمینو ترانسفراز (واحد/لیتر) به تفکیک در روز سوم، هفتم و دهم بعد از تزریق غلظت‌های مختلف عصاره گلرنگ در ماهی قزل‌آلای رنگین‌کمان، میانگین ± انحراف استاندارد.

	روز سوم (واحد/لیتر)	روز هفتم (واحد/لیتر)	روز دهم (واحد/لیتر)
شاهد منفی	۰/۲۱ ± ۰/۱^{d}	۰/۲۱ ± ۰/۱۳^{c}	۰/۱۱ ± ۰/۹^{c}
شاهد مثبت	۰/۲۲ ± ۰/۳۲^{d}	۰/۲ ± ۰/۳۹^{c}	۰/۱۴ ± ۰/۶^{c}
دوز ۵۰ میلی‌گرم	۱/۳ ± ۰/۴^{c}	۱/۲ ± ۰/۱۲^{bc}	۱/۲ ± ۰/۴۶^{c}
دوز ۱۰۰ میلی‌گرم	۱/۲ ± ۰/۰۸^{b}	۱/۱ ± ۰/۸^{b}	۳/۱ ± ۰/۱۸^{b}
دوز ۲۰۰ میلی‌گرم	۳/۳۱ ± ۰/۷۶^{a}	۴/۴ ± ۰/۲^{a}	۴/۱۶ ± ۰/۹۸^{a}

*حروف انگلیسی متفاوت در هر ستون نشان دهنده اختلاف معنی‌دار بین میانگین‌ها می‌باشد (P<۰/۰۵).

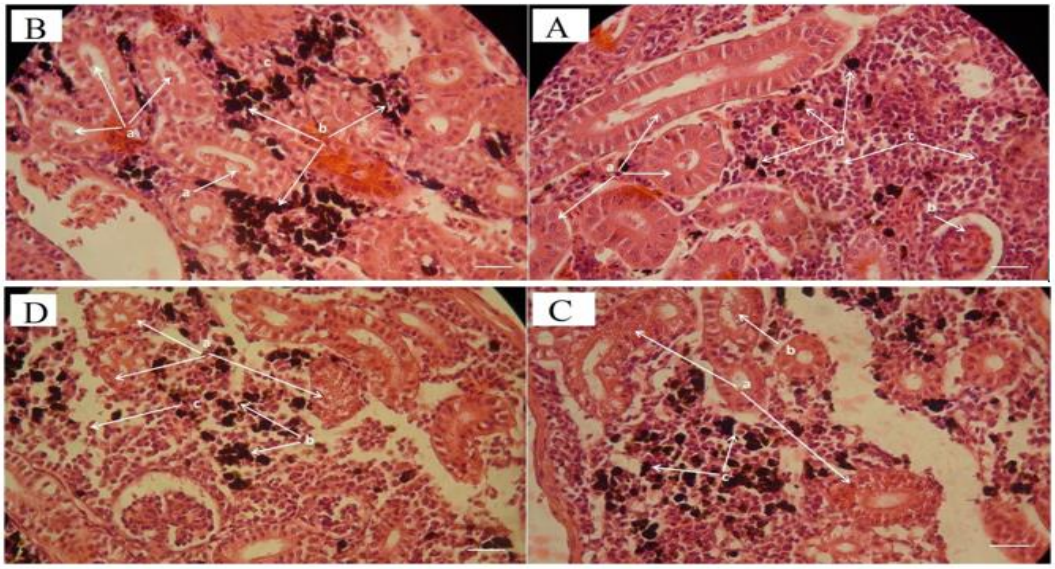

تصاویر ۱. آسیب‌های بافتی کلیوی ناشی از تزریق داخل صفاقی عصاره گیاه گلرنگ در ماهی قزل الای رنگین کمان رنگ‌آمیزی هماتوکسیلین –ائوزین (H & E) بزرگ‌نمایی ۴۰۰ برابر. تصویر A): بافت کلیه ماهی‌های تزریق شده با غلظت ۵۰ میلی‌گرم بر کیلوگرم عصاره گلرنگ. توبول‌های کلیوی نرمال (a)، گلومرول کلیوی نرمال (b)، بافت بینابینی کلیوی نرمال (c)، توسعه مراکز پراکنده ملانوماکروفاژ (d). تصویر B): بافت کلیه ماهی‌های تزریق شده با غلظت ۱۰۰ میلی‌گرم بر کیلوگرم عصاره گلرنگ، تجمع مایعات اکسودا در برخی توبول‌های کلیوی (a)، نفوذ گسترده مراکز ملانوماکروفاژ (b)، دژنره شدن مختصر سلولی در برخی از توبول‌های کلیوی (c). تصویر C): بافت کلیه ماهی‌های تزریق شده با غلظت ۲۰۰ میلی‌گرم بر کیلوگرم عصاره گلرنگ، دژنره شدن سلولی توبول‌های کلیوی (a)، تجمع مایعات در توبول‌های کلیوی (b)، نفوذ گسترده مراکز ملانوماکروفاژ (c)، تجمع مایعات اکسودا در توبول‌های کلیوی (d). تصویر D): بافت کلیه ماهی‌های تزریق شده با غلظت ۲۰۰ میلی‌گرم بر کیلوگرم عصاره گلرنگ، دژنره شدن توبول‌های کلیوی (a)، نفوذ گسترده مراکز ملانوماکروفاژ (b)، دژنره شدن بافت بینابینی کلیه (c).

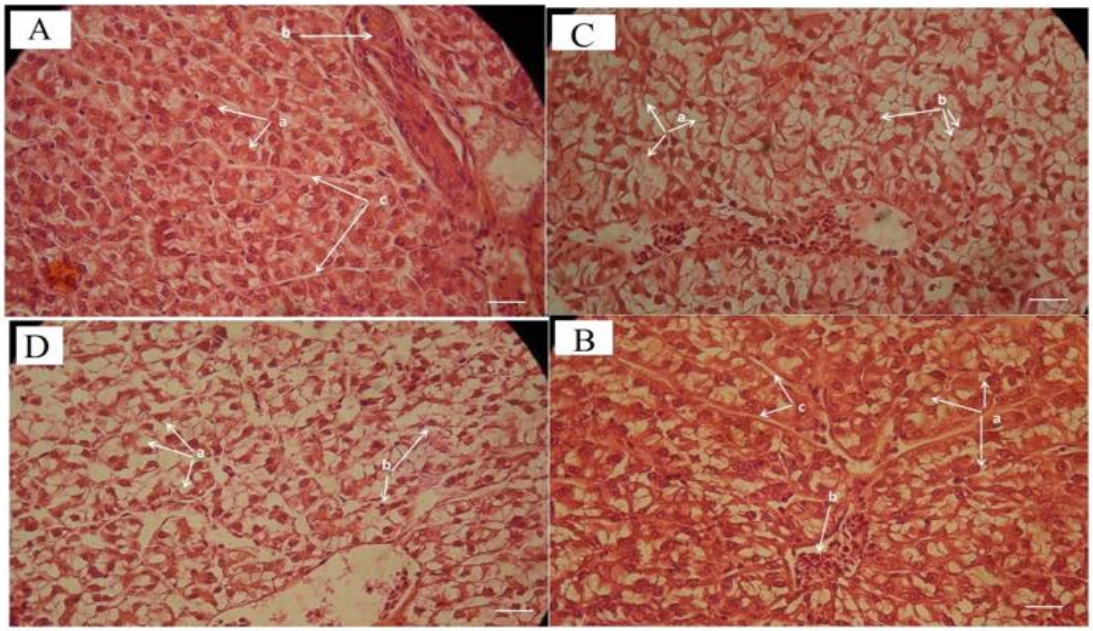

تصاویر ۲. آسیب‌های بافتی کبدی ناشی از تزریق داخل صفاقی عصاره گیاه گلرنگ در ماهی قزل الای رنگین کمان رنگ‌آمیزی هماتوکسیلین –ائوزین (H & E) بزرگ‌نمایی ۴۰۰ برابر . تصویر A): بافت کبد در ماهی‌های گروه شاهد، هپاتوسیت‌های کبدی نرمال (a)، مجاری صفراوی نرمال (b)، فضای سینوزوئیدی نرمال (c). تصویر B): بافت کبد در ماهی‌های گروه تزریق شده با غلظت ۵۰ میلی‌گرم بر کیلوگرم عصاره گلرنگ، واکوئوله شدن هپاتوسیت‌های کبدی (a)، سیاهرگ مرکزی نرمال (b)، فضای سینوزوئیدی نرمال تصویر C): بافت کبد در ماهی‌های گروه تزریق شده با غلظت ۱۰۰ میلی‌گرم بر کیلوگرم عصاره گلرنگ، واکوئوله شدن گسترده هپاتوسیت‌های کبدی (a)، دژنره شدن و آغاز روند نکروز در هپاتوسیت‌های کبدی (b). تصویر D): بافت کبد در ماهی‌های گروه تزریق شده با غلظت ۲۰۰ میلی‌گرم بر کیلوگرم عصاره گلرنگ، واکوئوله شدن گسترده هپاتوسیت‌های کبدی (a)، دژنره شدن و آغاز روند نکروز در هپاتوسیت‌های کبدی (b).

بحث

علی‌رغم گزارش‌های گسترده‌ای که در زمینه تاثیر عصاره گلرنگ بر پارامترهای سیستم ایمنی و مطالعات آسیب شناسی بافتی در پستانداران آزمایشگاهی مانند موش صورت گرفته است، مطالعات بسیار محدودی درباره تاثیر استفاده از مشتقات مختلف گیاه گلرنگ با اهداف متفاوت بر آبزیان انجام گرفته است که در تمامی آن‌ها این مشتقات به صورت خوراکی یا مکمل تغذیه‌ای در جیره ماهی استفاده شده است اما درباره کاربرد تزریقی ترکیبات مختلف گلرنگ در ماهی مطالعه‌ای صورت نگرفته است.

در بررسی سابقه تحقیق اثرات خوراکی عصاره گلرنگ در ماهیان می‌توان به بررسی Dehghani Ghomeshani و همکاران در سال ۲۰۱۷ اشاره نمود بر اساس نتایج تحقیق مذکور عصاره گلرنگ خوراکی باعث افزایش مقاومت کپور معمولی در مواجهه با استرس شوری گردید همچنین ۶ ساعت بعد از استرس شوری تعداد گلبول‌های قرمز، هماتوکریت و هموگلوبین در ماهیان گروه تیمار افزایش داشت (۸). Dadras و همکاران در سال ۲۰۱۶ گزارش دادند افزودن پودر گلرنگ در جیره فیل ماهی (*Huso huso*) موجب افزایش عملکرد سیستم ایمنی و افزایش فعالیت لایزوزیم، فعالیت کمپلمان سرم و تعداد گلبول سفید می‌شود (۷). در گزارش Tudui و همکاران در سال ۲۰۱۶ درباره تاثیر این گیاه بر گنادهای ماهی، با تهیه مقاطع بافتی از گناد ماهی گوپی (*Tribulus terrestris*) مشخص شد که استفاده از عصاره آبی گلرنگ به مدت سه ماه در جیره غذایی می‌تواند موجب افزایش اسپرماتوژنز شده و نر سازی را در ماهی القای کند (۳۳). Rahimi و همکاران در سال ۲۰۰۹ و Asgari و همکاران در سال ۲۰۱۳ در دو مطالعه مجزا نشان دادند تزریق داخل صفاقی عصاره گلرنگ در موش موجب کاهش معناداری در آسیب‌های بافت پانکراس در برابر آلوکسان می‌شود (۲۶،۳). همچنین Zhang و همکاران در سال ۲۰۰۶ گزارش دادند که تزریق گلرنگ ممکن است آسیب ریوی را در موش‌هایی با ترومبو آمبولی ریوی کاهش دهد (۳۷).

تقریباً بیشتر پروتئین‌های پلاسما در کبد سنتز می‌شوند و سطوح پایین پروتئین پلاسما می‌تواند نشان دهنده مشکلات کبدی یا سندروم نفروتیک باشد که در آن مقدار بیش از حد پروتیئن‌های پلاسما توسط کلیه‌ها از خون خارج می‌شود، در صورتی که سطوح بالای پروتئین پلاسما به طور کلی ممکن است به دلیل بیماری کبدی، پاسخ التهابی یا پاسخ ایمنی باشد (۱۰). نشانگرهای بیوشیمیایی سرم معمولا برای بررسی عملکرد کبد و کلیه استفاده می‌شوند. آنزیم‌های آلانین آمینو ترانسفراز و آسپارتات آمینو ترانسفراز که به ترتیب به نام‌های گلوتامیک پیروویک ترانس آمیناز (GPT) و گلوتامیک اگزال استیک ترانس آمیناز (GOT) نیز خوانده می‌شوند از جمله مهمترین آنزیم‌های گروه آمینوترانسفرازها یا ترانس آمینازها هستند. آلانین آمینو ترانسفراز یک آنزیم اختصاصی کبدی است و در صورت ورود آسیب به کبد افزایش می‌یابد ولی آسپارتات آمینو ترانسفراز علاوه بر افزایش بر اثر آسیب وارد شده به کبد، در صدمات قلبی و ماهیچه‌ای نیز افزایش می‌یابند. آنزیم آلکالین فسفاتاز در پی-اچ‌های قلیایی بهترین فعالیت را دارد و در بافت‌هایی مانند کیله، جدار روده، غده تیموس و بیضه یافت می‌شود اما بیشترین مقدار آن در کبد وجود دارد. به طور معمول این آنزیم در ضایعه‌های کبدی افزایش یافته و در انسداد مجراهای صفراوی، کیست و آبسه کبدی افزایش می‌یابد.

در بررسی حاضر با تزریق داخل صفاقی عصاره اتانولی گلرنگ فعالیت آنزیم‌های ALAT، ASAT و ALP در تمام تیمارهای تجربی افزایش پیدا کرده است. در رابطه با اثرات محافظتی عصاره گلرنگ در بافت‌های مختلف موش مانند بافت مغز، پانکراس، ریه و حتی قلب گزارشاتی وجود دارد (۹،۱۱،۲۳،۲۶،۳۷،۳۸،۴۰). همچنین تعدادی گزارش نیز مبنی بر اثرهای محافظتی این ماده در بافت کبد و کلیه وجود دارد (۱،۱۶). علی‌رغم بررسی‌ها، Namjoo و همکاران در سال ۲۰۰۹ گزارش دادند که استفاده از عصاره گلرنگ در موش منجر به آسیب دیدن گلومرول‌های کلیه می‌شود (۲۴). قلب، کبد، کلیه و طحال از جمله اندام‌های اولیه هستند که تحت تاثیر واکنش‌های متابولیکی ناشی از مواد مختلف قرار می‌گیرند (۱۷). کبد، که یک عضو کلیدی در متابولیسم و سم زدایی ترکیبات زنوبیوتیک‌ها (Xenobiotics) است، در مقابل انواع مواد شیمیایی مختلف آسیب پذیر است (۱۷)، زیرا کبد و کلیه از جمله ارگان‌های اصلی برای تصفیه پلاسما، هموستازی و دفع زنوبیوتیک‌ها از جمله داروها و مشتقات دارویی از بدن هستند (۴). علاوه بر این، کبد مواد سمی را از خون پالایش می‌کند و ظرفیت‌های سوخت و ساز آن منجر به تبدیل مواد مضر به ترکیبات دیگر می‌شود. ممکن است ترکیبات سمی و فراورده‌های حد واسط به داخل کیسه صفرا برگردند و سپس به داخل روده ترشح و از بدن خارج شوند. روش دیگر برای خروج این ترکیبات برگرداندن آن‌ها به داخل جریان خون و حذف آن ترکیبات به واسطه کلیه صورت گیرد. مواد متعددی که به طور طبیعی در ترکیبات گیاهی وجود دارد می‌تواند بر عملکرد فیزیولوژیک ماهی اثر گذار باشد. از مواد ضد تغذیه‌ای که به صورت طبیعی در گیاهان یافت شده می‌توان به مهار کننده تریپسین (۲۰)، هماگلوتینه کننده‌های

گلبول قرمز (۱۵)، اسید فیتیک (۲۹،۳۰)، گوسیپول (۶)، اسیدهای چرب سیکلوپروپنوئیک (۱۴)، یون‌های تیوسیانات، ایزوتیوسیانات، گویترین ناشی از هیدرولیز آنزیمی گلیکوزینولات‌ها (۳۲)، اسید اروسیک (۲۸) و آلکالوئیدها (۱۳) اشاره کرد که اثرهای سمی و مخرب این مواد نسبتا شناخته شده هستند.

در مطالعه حاضر نیز که بر روی ماهی قزل آلای رنگین کمان صورت گرفت، مشخص شد تزریق داخل صفاقی عصاره گیاه گلرنگ منجر به ایجاد آسیب به بافت کلیه و کبد می‌شود و با افزایش دوز تزریق از ۵۰ به ۲۰۰ میلی‌گرم بر کیلوگرم آسیب‌های وارد شده به کبد و کلیه بیشتر شده است که در راستای همین امر میزان آنزیم‌های ALAT، ASAT و ALP در سرم خون نیز افزایش یافت. بنابراین تجویز این عصاره بصورت تزریق داخل صفاقی در غلظت‌های یاد شده می‌تواند اثرات منفی بر عملکرد کبد داشته باشد. به طور کلی آسیب به پارانشیم کبد باعث افزایش ترانس آمینازها در خون می‌شود و بنابراین هر افزایشی نشانه‌ای از آسیب اولیه سلولی بوده که موجب افزایش این آنزیم‌ها در سرم خون می‌شود (۱۹). واکوئوله شدن به مقدار وسیع می‌تواند نشان دهنده ضایعه دیستروفی/هایپرتروفی ساده باشد که در ارتباط با اِدم سلولی احتمالا به بزرگ شدن کبد (Hepatomegaly) منجر شود. خروج لوکوسیت‌ها از جریان خون و ایجاد ارتباطات لوکوسیتی و سلول‌های اندوتلیال با تماس مکانیکی (Leucocytes Margination)، گرفتگی سیاهرگ (Venous Congestion) و گسترش عروق خونی (Vasodilation) از جمله واکنش‌های مشخص روند التهابی می‌باشد که می‌تواند مثالی از هپاتیت سمی (هپاتیت به علت آسیب‌های شیمیایی ناشی از دوزهای بالای عصاره) به حساب آید (۱۹). در بررسی حاضر افزایش فعالیت آنزیم‌های ALT، ALP و AST نشان دهنده آسیب احتمالی به کبد و کلیه است که در بررسی بافت شناسی این موضوع به تایید رسیده است لذا می‌توان عنوان نمود تزریق عصاره گلرنگ در دوزهای ۵۰ میلی‌گرم/کیلوگرم و بالاتر می‌تواند عوارض بافتی در کبد و کلیه ماهی قزل آلای رنگین کمان ایجاد نماید به گونه‌ای که با افزایش غلظت از ۵۰ به ۲۰۰ (میلی‌گرم/کیلوگرم وزن بدن) آسیب‌های بافتی کبد و کلیه شدیدتر گردید. لذا با توجه به اثرات مفید عصاره گلرنگ، در صورتی که بخواهیم آن را به‌صورت تزریقی تجویز نماییم غلظت بالای ۵۰ (میلی‌گرم/کیلوگرم وزن بدن) برای بکار گیری غلظت‌های پایین‌تر بصورت تزریقی نیز تحقیقات تکمیلی لازم است تا در این راستا به دوز بهینه برسیم.

سپاسگزاری

بدینوسیله نویسندگان کمال تشکر و قدردانی را از کارشناسان آزمایشگاه گروه مهندسی شیلات دانشگاه علوم کشاورزی و منابع طبیعی گرگان و نیز کارکنان محترم ایستگاه تحقیقات شیلاتی قره سو دارند.

تعارض منافع

بین نویسندگان تعارض در منافع گزارش نشده است.

References

1. Alavash-Shooshtari, A., Khorsandi, L.S., Ahmadi, K. (2016). Protective effect of *Carthamus tinctorius* L. extract on acetaminophen induced nephrotoxicity in mice. J Gorgan Univ Med Sci, 3, 28-33. (In Persian)
2. Al-Snafi, A.E. (2016). Immunological effects of medicinal plants: A review (part 2). Immunol Endocr Metab Agents Med Chem, 16, 100-121.
3. Asgari, S., Rahimi, P., Madani, H., Mahzoni, P., Kabiri, N. (2013). Preventive effect of hydroalcoholic extract of *Carthamus tinctorius* petal in appearance of type 1-diabetes mellitus in adult male rats. Iranian Journal of Biology, 26, 145-153. (In Persian)
4. Awodele, O., Osunkalu, V.O., Akinde, O.R., Teixeira da Silva, J.A., Okunowo, W.O., Odogwu, E.C., Akintonwa, A. (2010). Modulatory roles of antioxidants against the aqueous stem bark extract of *Alstonia boonei* (Apocynaceae)-induced nephrotoxicity and testicular damage. Int J Biomed Pharmaceut Sci, 4, 76-80.
5. Barton, B.A. (2002). Stress in fishes: a diversity of responses with particular reference to changes in circulating corticosteroids. Integr Comp Biol, 42, 517-525. https://doi.org/10.1093/icb/42.3.517
6. Berardi, L.C., Goldblatt, L.A. (1980). Gossypol. In: Toxic Constituents of Plant Foodstuffs. Liener, I.E.(ed.). (2nd ed.). Academic Press. New York, USA. p. 183-237.
7. Dadras, H., Hayatbakhsh, M.R., Shelton, W.L., Golpour, A. (2016). Effects of dietary administration of Rose hip and Safflower on growth performance, haematological, biochemical parameters and innate immune response of Beluga, *Huso huso* (Linnaeus, 1758). Fish Shellfish Immunol, 59, 109-114. https://doi.org/10.1016/j.fsi.2016.10.033
8. Dehghani Ghomeshani, M., Mazandarani, M., Sudagar, M., Hosseini, S.M. (2017). Haematological study of safflower (*Carthamus tinctorius*) extract fed common carp (*Cyprinus carpio*) fingerlings exposed to sub lethal salinity stress. Bahrebardari va Parvaesh Abzian, 5, 55-69. (In Persian)

9. Dehkordi, S.H., Shajdikh, M., Shateri, M., Kabouteri, J., Mirashraei, P. (2014). The effects of safflower (*Carthamus tinctorius* L) aqueous extract on reproductive system of mice. Iran J of Vet Res, 69, 141-149. (In Persian)

10. Hall, A.P., Elcombe, C.R., Foster, J.R., Harada, T., Kaufmann, W., Knippel, A., Küttler, K., Malarkey, D.E., Maronpot, R.R., Nishikawa, A., Nolte, T. (2012). Liver hypertrophy: a review of adaptive (adverse and non-adverse) changes—conclusions from the 3rd International ESTP Expert Workshop. Toxicol Pathol, 40, 971-994. https://doi.org/10.1177/0192623312448935

11. Han, S.Y., Li, H.X., Ma, X., Zhang, K., Ma, Z.Z., Tu, P.F. (2009). Protective effects of purified safflower extract on myocardial ischemia in vivo and in vitro. Phytomedicine, 16, 694-702. https://doi.org/10.1016/j.phymed.2009.02.019

12. Harikrishnan, R., Balasundaram, C., Kim, M.C., Kim, J.S., Han, Y.J., Heo, M.S. (2009). Innate immune response and disease resistance in *Carassius auratus* by triherbal solvent extracts. Fish Shellfish Immunol, 27, 508-515. https://doi.org/10.1016/j.fsi.2009.07.004

13. Hendricks, J.D., Sinnhuber, R.O., Henderson, M.C., Buhler, D.R. (1981). Liver and kidney pathology in rainbow trout (*Salmo gairdneri*) exposed to dietary pyrrolizidine (Senecio) alkaloids. Exp Mol Pathol, 35, 170-183. https://doi.org/10.1016/0014-4800(81)90057-5

14. Hendricks, J.D., Sinnhuber, R.O., Loveland, P.M., Pawlowski, N.E., Nixon, J.E. (1980). Hepato-carcinogenicity of glandless cottonseeds and cottonseed oil to rainbow trout (*Salmo gairdneri*). Science, 208, 309-311. https://doi.org/10.1126/science.6892734

15. Jaffe, W.G. (1980). Toxic constituents of plant foodstuffs. In: Toxic Constituents of Plant Foodstuffs. Liener, I.E. (ed.). Academic Press. New York, USA. p. 73-102.

16. Jin, M., Li, J.R., Wu, W. (2004). Study on the antioxidative effect of Safflower Yellow. China J Chine Mater Med, 29, 447-449. PMID:15706901

17. Jothy, S.L., Zakaria, Z., Chen, Y., Lau, Y.L., Latha, L.Y., Sasidharan, S. (2011). Acute oral toxicity of methanolic seed extract of *Cassia fistula* in mice. Molecules, 16, 5268-5282. https://doi.org/10.3390/molecules16065268

18. Kiron, V. (2012). Fish immune system and its nutritional modulation for preventive health care. Anim Feed Sci Techol, 173, 111-133. https://doi.org/10.1016/j.anifeedsci2011.12.015

19. Li, X., Luo, Y., Wang, L., Li, Y., Shi, Y., Cui, Y., Xue, M. (2010). Acute and subacute toxicity of ethanol extracts from *Salvia przewalskii* Maxim in rodents. J Ethnopharmacol, 131(1), 110-115. https://doi.org/10.1016/j.jep.2010.06.012

20. Liener, I.E., Kakade, M.L. (1980). Protease inhibitors. In: Toxic Constituents of Plant Foodstuffs. Liener, I.E.(ed.). (2nd ed.). Academic Press. New York, USA. p. 7-71.

21. Lu, Z.W., Liu, F., Hu, J., Bian, D., Li, F.G. (1991). Suppressive effects of safflower yellow on immune functions. Acta Pharmacol Sin, 12, 537-542. PMID:1840455

22. Mazandarani, M., Hoseini, S.M. (2017). Anaemia and plasma lipid profile in common carp (*Cyprinus carpio*) exposed to ambient copper sulphate and nano-scale copper oxide. Aquac Res, 48, 844-852. https://doi.org/10.1111/are.12928

23. Monfared, A.L., Salati, A.P. (2012). The effects of *Carthamus tinctorius* L. on placental histomorphology and survival of the neonates in mice. Avicenna J Phytomed, 2, 146. PMID: 25050244

24. Namjoo, A.R., Rafieian, M., Azizi, Sh., Talebi-Juneghani, A. (2009). Histopathologic effects of *Carthamus tinctorius* on the brain, liver and kidney of the new born mice. Journal of Shahrekord University of Medical Sciences, 11, 38-45. (In Persian)

25. Pelgrom, S.M.G.J., Lock, R.A.C., Balm, P.H.M., Bonga, S.W. (1995). Integrated physiological response of tilapia, *Oreochromis mossambicus*, to sublethal copper exposure. Aquat Toxicol, 32, 303-320. https://doi.org/10.1016/0166-445X(95)00004-N

26. Rahimi, P., Asgari, S., Madani, H., Mahzoni, P. (2009). Hypoglycemic Effect of Hydroalcoholic Extract of C*arthamus Tinctorius* Petal on Alloxan- Induced Diabetic Rats. J Res Med Sci, 4, 1-5.

27. Roberts, R.J. (2012). Fish pathology. (4th ed.). Wiley-Blackwell Publishers. London, UK.

28. Slinger, S.J. (1977). Improving the nutritional properties of rapeseed. J Am Oil Chem Soc, 54, 94A-99A.

29. Smith, R.R. (1977). Recent research involving full-fat soybean meal in salmonid diets. Salmonid, 1, 8-11.

30. Spinelli, J., Houle, C.R., Wekell, J.C. (1983). The effect of phytates on the growth of rainbow trout (*Salmo gairdneri*) fed purified diets containing varying quantities of calcium and magnesium. Aquaculture, 30, 71-83. https://doi.org/10.1016/0044-8486(83)90153-9

31. Stickel, F., Egerer, G., Seitz, H. K. (2000). Hepatotoxicity of botanicals. Public Health Nutr, 3, 113-124. https://doi.org/10.1017/S1368980000000161

32. Tookey, H.L., Van-Etten, C.H., Daxenbichler, M.E. (1980). Glucosinolates. In: Toxic Constituents of Plant Foodstuffs. Liener, I.E. (ed.). (2nd ed). Academic Press. New York, USA. p. 103-142.

33. Tudui, M., Roozbehani, S., Noori, A., Azadbakht, S., Karimifar, H. (2016). Effect of Aqueous Extract Safflower (*Carthamus tinctorius*) on Physiological Sex Determination in Guppy. Journal of Marine Science and Technology, 70-57. (In Persian)

34. Villa, C., Costa, J., Oliveira, M.B.P., Mafra, I. (2017). Novel quantitative real-time PCR approach to determine safflower (*Carthamus tinctorius*) adulteration in saffron (*Crocus sativus*). Food Chem, 229, 680-687. https://doi.org/10.1016/j.foodchem.2017.02.136

35. Vutukuru, S.S., Prabhath, N.A., Raghavender, M., Yerramilli, A. (2007). Effect of arsenic and chromium on the serum amino-transferases activity in Indian major carp, *Labeo rohita*. Int J Environ Res Publ Health, 4, 224-227. https://doi.org/10.3390/ijerph2007030005

36. Wu, W., Jin, M., Tong, J., Wang, X.F., Zang, B.X. (2011). Inhibitory effect of hydroxysafflor yellow A against PMN activation induced by LPS. Acta pharmaceutica Sinica, 46, 153-157. PMID:21542285

37. Zhang, J.C., Xia, L., Bai, M. (2006). Changes of ICAM-1 and P-selectin in rats with pulmonary thromboembolism and the

effect of safflower injection. Chin J Integr Med, 26, 629-632. PMID:16983919

38. Zhang, S.Q., Jiang, L.D. (2004). Effect of safflower injection on cardiac energy charge and anti-apoptosis gene bcl-2 in rats' heart. Chin J Integr Med, 24, 442-444. https://doi.org/10.1007/BF02836401

39. Zhou, X., Tang, L., Xu, Y., Zhou, G., Wang, Z. (2014). Towards a better understanding of medicinal uses of *Carthamus tinctorius* L. in traditional Chinese medicine: a phytochemical and pharmacological review. J Ethnopharmacol, 151, 27-43. https://doi.org/10.1016/j.jep.2013.10.050

40. Zhu, Y., Thangamani, S., Ho, B., Ding, J.L. (2005). The ancient origin of the complement system. EMBO Journal, 24, 382-394.