University of Tehran Press

Journal of Veterinary Research

Homepage: jvr.ut.ac.ir

Online ISSN: 2251-6190

Original Article

J Vet Res, Volume 79, Number 3, 2024, 181-191

Effects of Inhaling Normal and Super Gasoline Vapors on the Respiratory Tract of Rats and Therapeutic Potential of Dexamethasone and Salbutamol: A Histopathological Study

Mohammad Reza Samadzadeh Mamaghani[1]✉, Goudarz Sadeghi Hashjin[2]✉, Ali Rassouli[2]✉, Ahad Muhammadnejad Dariani[3]✉, Akram Vatannejad[2]✉

[1] *Graduated from the Faculty of Veterinary Medicine, University of Tehran, Tehran, Iran*
[2] *Department of Comparative Biosciences, Faculty of Veterinary Medicine, University of Tehran, Tehran, Iran*
[3] *Researcher, Cancer Institute of Iran, Tehran University of Medical Sciences, Tehran, Iran*

Received: *16 April 2024,* ***Accepted:*** *25 May 2024*

10.22059/jvr.2023.361177.3363

Abstract

BACKGROUND: Considering the high consumption of fossil fuels and the resulting respiratory complications, it is important to know the effects of gasoline vapors on the pathophysiology of the respiratory tract and the therapeutic role of corticosteroids and β-adrenergic agonists.

OBJECTIVES: This study aims to compare the effects of inhaling normal and super gasoline (offered by the gas stations in Tehran, Iran) on the respiratory tract of rats and investigate the therapeutic potential of dexamethasone and salbutamol.

METHODS: In this study, 66 Wistar rats were divided into 11 groups of 6. Three groups were exposed to inhalation of either normal or super gasoline vapor under normal conditions for 30 days. Then, they underwent a five-day treatment by intraperitoneal injection of dexamethasone and salbutamol alone or in combination with each other. Normal saline solution was used in the control group. Lung tissue samples were collected for histopathological evaluation. The tissue sections were qualitatively examined and scored, and the data were statistically analyzed.

RESULTS: Inhalation of super gasoline vapor significantly increased pulmonary emphysema compared to other groups, but other tissue damage indicators did not show significant changes. The group received dexamethasone had the lowest incidence of emphysema, while salbutamol did not show a significant effect on the incidence of the complication.

CONCLUSIONS: Gasoline vapor inhalation has a negative effect on the respiratory health. Dexamethasone but not salbutamol has potential therapeutic benefits in the treatment of emphysema caused by inhalation of super and normal gasoline vapors. More research is recommended to fully understand the underlying mechanisms of these effects and their importance in clinical practice.

Keywords: Airways, Beta-adrenergic agonists, Corticosteroids, Fossil fuels, Histopathology

Copyright © The Author(s). Publisher: University of Tehran Conflict of interest: The authors declared no conflict of interest.

Corresponding author: Goudarz Sadeghi Hashjin, Tel/Fax: +9821-61117086 / +9821-66933222

How to cite this article:

Samadzadeh Mamaghani MR, Sadeghi Hashjin G, Rassouli A, Muhammadnejad Dariani A, Vatannejad A. Effects of Inhaling Normal and Super Gasoline Vapors on the Respiratory Tract of Rats and Therapeutic Potential of Dexamethasone and Salbutamol: A Histopathological Study. Journal of Veterinary Research, 2024; 79(3): 181-191. doi: 10.22059/jvr.2023.361177.3363

Figure Legends and Table Captions

Table1. Comparing the incidence of lung injury in the study groups. Note: Only the cases with a significant difference has been reported.

Figure 1. Pulmonary emphysema in the study groups: Group 1 (Control), Group 2 (Normal gasoline), Group 3 (Supper gasoline), Group 4 (Dexamethasone), Group 5 (Normal gasoline+ dexamethasone), Group 6 (Supper gaoline + dexamethasone), Group 7 (Salbutamol), Group 8 (Normal gasoline + salbutamol), Group 9 (Supper gasoline+ salbutamol), Group 10 (Normal gasoline + dexamethasone + salbutamol), Group 11 (Supper gasoline + dexamethasone + salbutamol).

Figure 2. Pathologic injuries of control group, H&E staining (×100). There was only a slight proliferation of cells, which can due to the underlying lesions.

Figure 3. Pathologic injuries of normal gaslonie group, H&E staining (×100). Inflammation around the bronchi where mononuclear cells were proliferated.

Figure 4. Pathologic injuries of super gasoline group, H&E staining (×100). Emphysematous lesions and inflammatory cells were observed.

Figure 5. Pathologic injuries of dexamethasone group, H&E staining (×100). No pathological lesions were observed in the lung parenchyma.

Figure 6. Pathologic injuries of normal gasoline + dexamethasone group, H&E staining (×100). No inflammation was observed in the lung parenchyma.

Figure 7. Pathologic injuries of salbutamol group, H&E staining (×100). There was emphysema and mild inflammation in the lung parenchyma.

مجله تحقیقات دامپزشکی
Homepage: jvr.ut.ac.ir
شاپا الکترونیکی: ۶۱۹۰-۲۲۵۱
انتشارات دانشگاه تهران
مقاله پژوهشی

دوره ۷۹، شماره ۳، ۱۴۰۳، ۱۹۱-۱۸۱

اثرات استنشاق بخارات بنزین معمولی و سوپر بر دستگاه تنفس موش صحرایی و پتانسیل درمانی دگزامتازون و سالبوتامول: یک ارزیابی هیستوپاتولوژیک

محمدرضا صمدزاده ممقانی[۱]، گودرز صادقی هشجین[۲]، علی رسولی[۲]، احد محمدنژاد داریانی[۳]، اکرم وطن‌نژاد[۲]

[۱] *دانش آموخته دانشکده دامپزشکی، دانشگاه تهران، تهران، ایران*
[۲] *گروه علوم‌زیستی مقایسه‌ای، دانشکده دامپزشکی، دانشگاه تهران، تهران، ایران*
[۳] *پژوهشگر انستیتو سرطان، دانشگاه علوم‌پزشکی تهران، تهران، ایران*

تاریخ دریافت: ۲۸ فروردین ماه ۱۴۰۳، **تاریخ پذیرش:** ۵ خرداد ماه ۱۴۰۳

10.22059/jvr.2023.361177.3363

چکیده

زمینه مطالعه: باتوجه‌به مصرف گسترده سوخت‌های فسیلی و عوارض تنفسی ناشی از آن، مطالعه حاضر به‌منظور مقایسه اثرات استنشاق بنزین معمولی و سوپر عرضه‌شده در جایگاه‌های سوخت شهر تهران بر دستگاه تنفس موش صحرایی و بررسی پتانسیل درمانی دگزامتازون و سالبوتامول انجام شد.

هدف: درک بهتر اثرات بخارات بنزین بر پاتوفیزیولوژی دستگاه تنفس و نقش درمانی کورتیکوستروئیدها و آگونیست‌های بتاآدرنرژیک.

روش‌کار: ۶۶ سر رت نژاد ویستار به ۱۱ گروه ۶ عضوی تقسیم شدند. به‌مدت ۳۰ روز، ۳ گروه در شرایط طبیعی و گروه‌های دیگر در معرض استنشاق بنزین معمولی یا بنزین سوپر قرار گرفتند و اثرات درمان ۵ روزه با تجویز داخل صفاقی دگزامتازون و زیرجلدی سالبوتامول به‌تنهایی و یا به‌طور هم‌زمان ارزیابی شد. در گروه کنترل از سرم فیزیولوژی استفاده شد. سپس از نمونه‌های بافت ریه برای ارزیابی هیستوپاتولوژیک استفاده شد. مقاطع بافتی ازنظر کیفی بررسی و امتیازبندی شدند و داده‌ها مورد تجزیه‌وتحلیل آماری قرار گرفتند.

نتایج: استنشاق بنزین سوپر، آمفیزم ریوی را در مقایسه با گروه‌های دیگر، به‌طور معنی‌دار افزایش داد و سایر شاخص‌های آسیب بافتی که مورد مطالعه قرار گرفتند دستخوش تغییر نشدند. بااین‌حال، گروه‌های دریافت‌کننده درمان دگزامتازون کمترین میزان بروز آمفیزم را داشتند. درحالی‌که تجویز سالبوتامول تأثیری بر میزان بروز عارضه از خود نشان نداد.

نتیجه‌گیری نهایی: مطالعه حاضر بینش‌هایی را درمورد تأثیر استنشاق بنزین بر سلامت دستگاه تنفسی ارائه می‌دهد و مزایای درمانی بالقوه دگزامتازون و سالبوتامول را در درمان آمفیزم ناشی از استنشاق بنزین سوپر و معمولی برجسته می‌کند. مطالعات بیشتری برای درک کامل مکانیسم‌های نهفته در بروز این اثرات و اهمیت آن‌ها در سطح بالینی موردنیاز است.

کلمات کلیدی: آگونیست‌های بتاآدرنرژیک، سوخت‌های فسیلی، کورتیکوستروئیدها، مجاری هوایی، هیستوپاتولوژی

کپی‌رایت © نویسندگان. ناشر: مؤسسه انتشارات دانشگاه تهران.

نویسنده مسئول: گودرز صادقی هشجین، گروه علوم‌زیستی مقایسه‌ای، دانشکده دامپزشکی، دانشگاه تهران، تهران، ایران

مقدمه

بیماری‌های تنفسی که به‌صورت التهاب بینی، ملتحمه چشم و آسم تظاهر پیدا می‌کنند، به‌عنوان یکی از شایع‌ترین بیماری‌ها شناخته شده‌اند که ناشی از سبک زندگی مدرن و صنعتی می‌باشند. آلودگی هوا یکی از مهم‌ترین عوامل در گسترش بیماری‌های تنفسی است که به اختلال در عملکرد ریه کودکان و نوجوانان منجر می‌شود (۱). مهم‌ترین عوامل آلاینده هوا در مناطق شهری ناشی از سوخت‌های فسیلی، مانند بنزین و گازوئیل توسط وسایل نقلیه است که به افزایش سطح IgE و تشدید آسم و التهاب مجاری هوایی و آمفیزم ریوی منجر می‌شود. در مطالعات درون‌تنی و برون‌تنی مشاهده شده است که فعال شدن مدیاتورهای التهابی در این فرایند دخیل می‌باشند.

علاوه‌برآن، ترکیبات پلی‌سیکلیک آروماتیک، ترکیبات فلزی یا برخی از متابولیت‌ها ممکن است به‌علت فعالیت اکسیداتیو که در DNA دخیل است به ایجاد انواع آسیب‌های ریوی منجر شوند. امروزه باتوجه‌به افزایش روزافزون آلاینده‌های محیطی، این آلاینده‌ها می‌توانند موجب اختلالاتی بر عملکرد سیستم ایمنی شوند و ازجمله به شیوع بیماری آسم و بیماری مزمن انسدادی ریه (Chronic Obstructive Pulmonary Disease (COPD)) منجر شوند. به نظر می‌رسد از دهه‌های پیش، این روند در اثر احتراق سوخت‌های فسیلی و ذرات ناشی از آلاینده صنعتی در حال گسترش بوده است، به‌نحوی‌که براساس گزارشات سازمان بهداشت جهانی (WHO)، در تعداد قابل‌توجهی از کشورهای درحال‌توسعه، افزایش مقدار سولفور دی‌اکسید و ذرات معلق با قطر زیر ۱۰ میکرومتر به ایجاد آسیب شدید مجاری تنفسی منجر شده است (۲).

مطالعات مختلف حاکی از تأثیرات منفی بنزین بر روی سلامت انسان است. مطالعه Takamiya و همکاران در سال ۲۰۰۳ نیز نشان داد، بخار بنزین می‌تواند به غلظت‌های فوق کشنده به‌ویژه در مکان بسته یا با تهویه ضعیف برسد (۳). همچنین مشخص شده است که انتشار بنزین در بخش حمل‌ونقل جاده‌ای، عامل اصلی افزایش غلظت ذرات معلق کوچک‌تر از ۲/۵ میکرون و O3 سطحی است که با حدود ۱۶۵ تا ۳۸۵ هزار مورد مرگ زودرس انسان در سال مرتبط است (۴). به‌دلیل اهمیت بررسی تأثیر استنشاق بنزین، تعدادی از مدل‌های حیوانی برای تعیین اثرات سم‌شناسی آن بر انسان استفاده شده است (۵-۷). چنین اثراتی شامل افزایش بروز اختلالات خونی و کم‌خونی، افزایش احتمال ابتلا به سرطان و اختلال عملکرد کلیه‌ها می‌باشند (۸). قرار گرفتن طولانی‌مدت در معرض بخارات بنزین می‌تواند باعث برونکواسپاسم شدید و آلوئولیت و درنتیجه به بیماری انسدادی ریه منجر شود (۹). همچنین علائم تنفسی، مانند سرفه مزمن، تنفس کوتاه و خس‌خس سینه در بین کارکنان پمپ بنزین گزارش شده است (۱۰). به‌طور مشابه، Khalaf و همکاران در سال ۲۰۱۲، اثرات مخرب قرار گرفتن در معرض بنزین بر بافت مغز را مشاهده کردند که باعث کاهش قابل‌توجهی در فعالیت آنزیم‌های آنتی‌اکسیدانی و افزایش سطح اکسیداسیون لیپید و پروتئین در بافت مغز شد (۱۱). همچنین نشان داده شده است که قرار گرفتن در معرض بنزین برای کبد سمیت ایجاد می‌کند و به‌طور قابل‌توجهی غلظت مالون دی‌آلدئید و آنزیم‌های کبدی همچون آسپارتات آمینو ترانسفراز (AST) و آلانین آمینو ترانسفراز (ALT) را افزایش می‌دهد (۱۲).

یکی از بیماری‌های مهم تنفسی که لازم است اثرات استنشاق بنزین در بروز آن بررسی شود، آسم است. گزارشاتی مبنی بر تشدید علائم این بیماری وجود دارد (۱۳، ۱۴). در گزارشی، افراد مبتلا به آسم ساکن در منطقه‌ای که در معرض بنزین بالا (۱۶ درصد) و سطح بنزن ۹ بخش در میلیارد قرار داشتند، علائم شدیدتر آسم را نشان دادند (۱۳). آسم به‌عنوان یک بیماری مزمن التهابی دستگاه تنفس، در ۲ دهه اخیر با افزایش میزان شیوع، عوارض و مرگ‌ومیر ناشی از آن، به تظاهرات بالینی شایع مانند اسپاسم برگشت‌پذیر برونش‌ها، التهاب مجاری هوایی، آمفیزم ریوی و افزایش پاسخ‌دهی مجاری هوایی (Airway Hyper-responsiveness, AHR) منجر می‌شود. امروزه این بیماری به‌عنوان یک بیماری هتروژن که عوامل مختلفی در ایجاد آن دخیل می‌باشند، شناخته شده است. آسم آلرژیک به‌صورت پاسخ آسماتیک اولیه (Early asthmatic response, EAR) و پاسخ تأخیری (Late asthmatic response, LAR) تظاهر می‌یابد. پاسخ آسماتیک اولیه به آلرژن‌ها، به‌صورت برونکواسپاسم است که معمولاً پس از مدت‌زمان کوتاهی علائم آن رفع می‌شود (۱۵). پاسخ آسماتیک تأخیری، به‌صورت برونکواسپاسمی است که با تأخیر رخ می‌دهد. آمارها بیانگر آن است که در ۵۰ درصد از موارد، ۳ تا ۸ ساعت پس از قرار گرفتن در معرض آلرژن، علائم بالینی تظاهر می‌یابد (۱۶). پاسخ آسماتیک تأخیری ازطریق ایجاد AHR، به افزایش پاسخ نسبت به محرک‌های انقباضی برونش مانند هیستامین منجر می‌شود (۱۷). این پاسخ‌ها همچنین همراه با التهاب ریوی ازطریق تجمع ائوزینوفیل‌ها و ماکروفاژها در بافت پارانشیم ریه تظاهر می‌یابد. در این رابطه، به‌ویژه ائوزینوفیل‌ها در ایجاد پاسخ آسماتیک تأخیری و AHR نقش بسزایی دارند (۱۸). مطالعات گذشته، اثرات بنزین بدون سرب و با سرب را در خوکچه‌های هندی بررسی کرده‌اند، اما تاکنون مطالعه‌ای دال بر مقایسه اثرات بخارات بنزین معمولی و بنزین سوپر انجام نشده است. از طرف دیگر، دگزامتازون و سالبوتامول هر دو، داروهایی می‌باشند که معمولاً برای درمان بیماری‌های تنفسی استفاده می‌شوند، بنابراین در مطالعه حاضر این داروها به‌عنوان ترکیباتی که می‌توانند بالقوه برای کاهش اثرات منفی استنشاق بنزین مؤثر باشند، مورد استفاده و بررسی قرار گرفته‌اند.

انگیزه و هدف از مطالعه حاضر، ارزیابی اثرات استنشاق بنزین معمولی و سوپر بر روی سیستم تنفسی موش‌ها و همچنین بررسی مزایای درمانی بالقوه ۲ دارو، دگزامتازون و سالبوتامول ازطریق آزمایشات هیستوپاتولوژی است. مطالعه حاضر به‌منظور به‌دست آوردن

درک بهتری از نحوه آسیب به سیستم تنفسی، متعاقب تنفس بخارات بنزین و دستیابی به گزینه‌های درمانی بالقوه انجام شده است. همچنین برای نخستین بار، اثرات بنزین سوپر بر دستگاه تنفس و اثرات درمانی دگزامتازون بر ضایعات ناشی از آن مورد بررسی قرار گرفته است.

مواد و روش کار

به‌منظور انجام مطالعه، ۶۶ سر رت نژاد ویستار (Wistar) نر با میانگین وزنی ۲۵۰ گرم به‌طور تصادفی در ۱۱ گروه ۶ عضوی تقسیم شدند. به‌منظور تطابق با محیط و اطمینان از سلامت آن‌ها، نگهداری حیوانات تحت شرایط استاندارد در درجه حرارت اتاق و با دسترسی آزاد به آب و غذای تجاری به‌مدت ۱ هفته انجام شد. حیوانات در قفس‌های مخصوص از جنس پلی‌کربنات شفاف نگهداری شدند و عمل تمیز کردن قفس‌ها و تعویض بستر یک روز در میان صورت گرفت. در طول دوره آزمون و نیز در تمام مراحل نمونه‌گیری، اصول اخلاق زیستی بر پایه مقررات دانشکده دامپزشکی دانشگاه تهران درمورد نحوه برخورد و استفاده از حیوانات آزمایشگاهی و با اخذ مجوز از کمیته مربوطه (کد اخلاق: IR.UT.VETMED.REC.1402.009) رعایت شد.

پس از طی دوره سازش‌پذیری و اطمینان از سلامت ظاهری، حیوانات به‌طور تصادفی در ۱۱ گروه ۶ تایی تقسیم شدند و ۳۰ روز به شرح زیر تحت درمان قرار گرفتند:

گروه ۱ (کنترل): نگهداری در شرایط طبیعی، دریافت داخل صفاقی سرم فیزیولوژی از روز ۲۶ تا ۳۰.

گروه ۲ (بنزین معمولی): مواجهه روزانه ۶ ساعت با بخارات بنزین معمولی، دریافت داخل صفاقی سرم فیزیولوژی از روز ۲۶ تا ۳۰.

گروه ۳ (بنزین سوپر): مواجهه روزانه ۶ ساعت با بخارات بنزین سوپر، دریافت داخل صفاقی سرم فیزیولوژی از روز ۲۶ تا ۳۰.

گروه ۴ (دگزامتازون): نگهداری در شرایط طبیعی، دریافت داخل صفاقی دگزامتازون از روز ۲۶ تا ۳۰.

گروه ۵ (بنزین معمولی+دگزامتازون): مواجهه روزانه ۶ ساعت با بخارات بنزین معمولی، دریافت داخل صفاقی دگزامتازون از روز ۲۶ تا ۳۰.

گروه ۶ (بنزین سوپر+دگزامتازون): مواجهه روزانه ۶ ساعت با بخارات بنزین سوپر، دریافت داخل صفاقی دگزامتازون از روز ۲۶ تا ۳۰.

گروه ۷ (سالبوتامول): نگهداری در شرایط طبیعی، دریافت زیرجلدی سالبوتامول از روز ۲۶ تا ۳۰.

گروه ۸ (بنزین معمولی+سالبوتامول): مواجهه روزانه ۶ ساعت با بخارات بنزین معمولی، دریافت زیرجلدی سالبوتامول از روز ۲۶ تا ۳۰.

گروه ۹ (بنزین سوپر+سالبوتامول): مواجهه روزانه ۶ ساعت با بخارات بنزین سوپر، دریافت زیرجلدی سالبوتامول از روز ۲۶ تا ۳۰.

گروه ۱۰ (بنزین معمولی+دگزامتازون+سالبوتامول): مواجهه روزانه ۶ ساعت با بخارات بنزین معمولی، دریافت داخل صفاقی دگزامتازون و زیرجلدی سالبوتامول از روز ۲۶ تا ۳۰.

گروه ۱۱ (بنزین سوپر+دگزامتازون+سالبوتامول): مواجهه روزانه ۶ ساعت با بخارات بنزین سوپر، دریافت داخل صفاقی دگزامتازون و زیرجلدی سالبوتامول از روز ۲۶ تا ۳۰.

جدول ۱. معنی‌دار بودن تفاوت بروز درگیری ریه در گروه‌های موردمطالعه در مقایسه با یکدیگر (تنها در مواردی که تفاوت معنی‌دار وجود داشت).

Groups	Groups	*P*
گروه ۱ (کنترل)	گروه ۳ (بنزین سوپر)	۰/۰۴۷
گروه ۳ (بنزین سوپر)	گروه ۴ (دگزامتازون)	۰/۰۳۸
گروه ۳ (بنزین سوپر)	گروه ۵ (بنزین معمولی+دگزامتازون)	۰/۰۳۸
گروه ۳ (بنزین سوپر)	گروه ۷ (سالبوتامول)	۰/۰۱۱

محفظه‌های نگهداری موش‌ها برای استنشاق بخارات بنزین از جنس پلی‌کربنات در ابعاد ۱×۱×۱ متر (حجم ۱ متر مکعب یا ۱۰۰۰ لیتر) تهیه و در هرکدام از آن‌ها، ۴ منفذ به قطر ۱۰ سانتی‌متر برای تبادل هوای تازه تعبیه شد.

میزان تجویز سرم فیزیولوژی و دگزامتازون (با غلظت ۴ میلی‌گرم در هر میلی‌لیتر) در حیوانات با دُز ۰/۰۰۰۵ میلی‌لیتر بر گرم از راه داخل صفاقی به‌صورت روزانه بود. همچنین سالبوتامول (با غلظت ۰/۵ میلی‌گرم در هر میلی‌لیتر) در حیوانات با دُز ۰/۰۰۰۲ میلی‌لیتر بر گرم، روزانه و به‌صورت زیرجلدی دریافت کردند. بنزین‌های معمولی و سوپر از ایستگاه‌های پمپ بنزین در سطح شهر تهیه شد و مقدار ۱ لیتر از آن‌ها در داخل محفظه قرار داده شد و برای اطمینان از اثربخشی همگن، همه‌روزه با بنزین تازه جایگزین گردید. قرار دادن حیوانات در محفظه حاوی بنزین در روزهای در نظر گرفته‌شده بین ساعت ۱۴ تا ۲۰ بود. همچنین تزریق داخل صفاقی سرم فیزیولوژی یا دگزامتازون و تزریق زیرجلدی سالبوتامول در روزهای ۲۶ الی ۳۰ در ساعت ۲۰ انجام شد.

صبح روز بعد از آخرین تجویز سرم فیزیولوژی، دگزامتازون و یا سالبوتامول یعنی در روز ۳۱، حیوانات با تزریق داخل صفاقی تیوپنتال سدیم با دُز بالا (۱۰۰ میلی‌گرم در هر کیلوگرم) کشته شدند و نمونه‌های لازم جهت بررسی هیستوپاتولوژیک اخذ شد. خون‌گیری در زمانی که حیوان بیهوش شده اما هنوز نمرده بود، صورت گرفت تا امکان جمع‌آوری خون کافی وجود داشته باشد.

ریه‌های حیوانات جهت بررسی انواع ضایعات بافتی از بدن حیوانات خارج و در داخل فرمالین ۱۰ درصد قرار داده شد و جهت تهیه اسلایدهای میکروسکوپی و مطالعه تغییرات پاتولوژیکی در آن‌ها به آزمایشگاه پاتولوژی ارسال شد. علاوه‌بر رنگ‌آمیزی هماتوکسیلین‌ـائوزین (Hematoxylin and eosin, H&E) برای ارزیابی، آسیب‌های احتمالی در بافت ریه، مانند آمفیزم ریوی مورد بررسی قرار گرفتند. با استفاده از میکروسکوپ نوری، تغییرات به‌صورت کیفی و کمی (به شکل امتیازبندی) ارزیابی و ثبت شد. نحوه امتیازبندی ضایعات بافتی به‌صورت منفی (۰)، مثبت ضعیف (۱)، مثبت متوسط (۲) و مثبت شدید (۳) بود.

نتایج برای متغیرهای کمی با توزیع نرمال به‌صورت میانگین و انحراف استاندارد (mean ± SD) و برای متغیرهای کیفی طبقه‌ای به‌صورت درصد ارائه شد. برای مقایسه بین متغیرهای کمی از آزمون‌های تحلیل واریانس (ANOVA) و در صورت برابر بودن واریانس از تست تعقیبی توکی (Tukey post-hoc test) و در صورت برابر نبودن واریانس از تست تعقیبی گیمز هوول (Games-Howell post hoc test) استفاده شد. برای تجزیه‌وتحلیل آماری داده‌ها از نرم‌افزار SPSS ویرایش ۲۳ استفاده گردید. سطح معنی‌دار آماری در این مطالعه کمتر از ۰/۰۵ ($P<۰/۰۵$) در نظر گرفته شد (۷).

نتایج

چنانچه آلوئول‌های ریوی تحت تأثیر برخی از عوامل پاتولوژیکی قرار گیرد، آمفیزم ایجاد می‌شود. در آمفیزم فیزیولوژیکی که در موش‌ها در حین قربانی شدن به‌دلیل خفگی و اتساع ریه رخ می‌دهد، بافت فاقد سلول‌های التهابی است، اما در نوع پاتولوژیکی، آمفیزم هم‌زمان با دیگر یافته‌ها پاتولوژیکی در ریه حضور دارد. در گروه کنترل هیچ‌گونه ضایعات پاتولوژیکی مشاهده نشد. فقط به‌صورت خفیفی تکثیر سلول‌های التهابی وجود داشت که می‌تواند ناشی از ضایعات زمینه‌ای باشد (تصویر ۱). در گروهی که در معرض بنزین معمولی قرار داشتند، التهاب اطراف برونش‌ها دیده شد و سلول‌های تک‌هسته‌ای تکثیر یافته بودند. همچنین ضایعات ادماتوز مشاهده شد که نشانگر پارگی آلوئول‌ها به‌علت ضایعات آمفیزم بود (تصویر ۲). ضایعات گروه بنزین سوپر نسبت به گروه بنزین معمولی ازنظر التهابی کمتر بود، اما همچنان ضایعات آمفیزماتوز و سلول‌های التهابی مشاهده شد (تصویر ۳). پس از تجویز دگزامتازون در هر ۳ گروه دگزامتازون به‌تنهایی و همراه با بنزین معمولی و سوپر، در پارانشیم ریه هیچ‌گونه ضایعه پاتولوژیکی دیده نشد، اما آلوئول‌ها آمفیزماتوز به نظر می‌رسیدند (تصویر ۴ و ۵). پس از تجویز سالبوتامول، منظره آمفیزماتوز وجود داشت و التهاب خفیفی در پارانشیم ریه مشاهده شد (تصویر ۶). با تجویز هم‌زمان دگزامتازون و سالبوتامول، منظره آمفیزماتوز وجود داشت، اما ضایعات التهابی مشاهده نشد.

با استفاده از تصویر ۷ و جدول ۱ و مقادیر P به‌دست‌آمده با استفاده از آزمون ANOVA، ملاحظه می‌شود بین گروه‌های ۱ (تصویر ۱) و ۳ (تصویر ۲)، گروه‌های ۳ و ۴ (تصویر ۳)، گروه‌های ۳ و ۵ (تصویر ۴) و گروه‌های ۳ و ۷ (تصویر ۵) ازنظر آمفیزم ریوی تفاوت معنی‌داری ($P<۰/۰۵$) با هم دارند. گروه ۳ یعنی گروهی که در معرض استنشاق بنزین سوپر بودند، شدت آمفیزم

بالایی نسبت به سایر گروه‌ها را نشان داد. گروه ۴ و ۵، گروه‌هایی که دگزامتازون به‌تنهایی یا همراه با بخارات بنزین معمولی دریافت کردند، پایین‌ترین آمفیزم را داشتند (به‌عبارتی ازنظر بروز آمفیزم منفی بودند). بنابراین براساس نتایج مطالعه حاضر، دگزامتازون در ۲ حالت استنشاق بنزین معمولی و بنزین سوپر و سالبوتامول تنها در اثر استنشاق بنزین سوپر اثر معنی‌داری بر وضعیت آمفیزم نشان دادند (تصویر ۷).

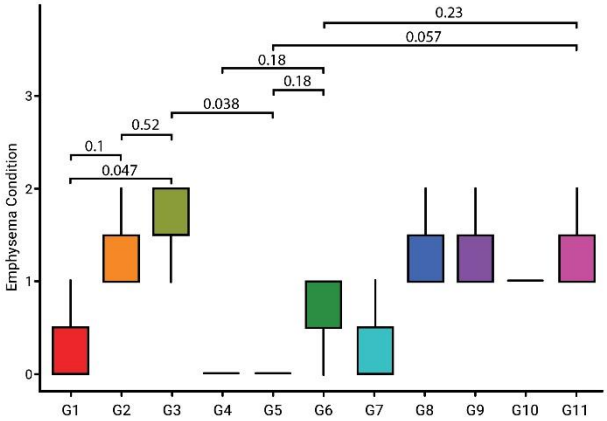

تصویر ۱. آمفیزم ریوی برای ۱۱ گروه موردمطالعه. گروه ۱ (کنترل)، گروه ۲ (بنزین معمولی)، گروه ۳ (بنزین سوپر)، گروه ۴ (کورتیکوستروئید)، گروه ۵ (بنزین معمولی+کورتیکوستروئید)، گروه ۶ (بنزین سوپر+کورتیکوستروئید)، گروه ۷ (سالبوتامول)، گروه ۸ (بنزین معمولی+سالبوتامول)، گروه ۹ (بنزین سوپر+سالبوتامول)، گروه ۱۰ (بنزین معمولی+دگزامتازون+سالبوتامول)، گروه ۱۱ (بنزین سوپر+دگزامتازون+سالبوتامول).

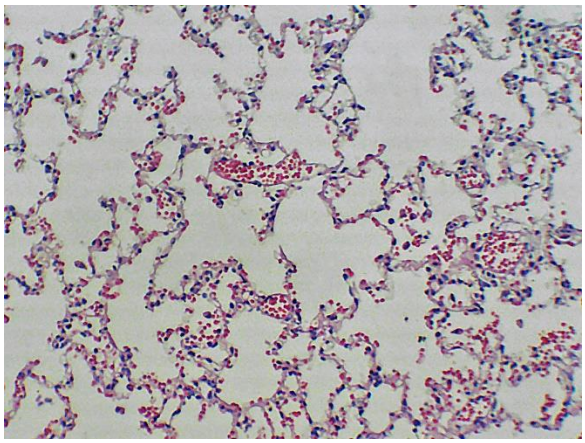

تصویر ۲. ضایعات پاتولوژیک گروه شاهد. رنگ‌آمیزی H&E (بزرگنمایی ۱۰۰). تنها به‌صورت خفیفی تکثیر سلول‌های التهابی وجود دارد که می‌تواند ناشی از ضایعات زمینه‌ای باشد.

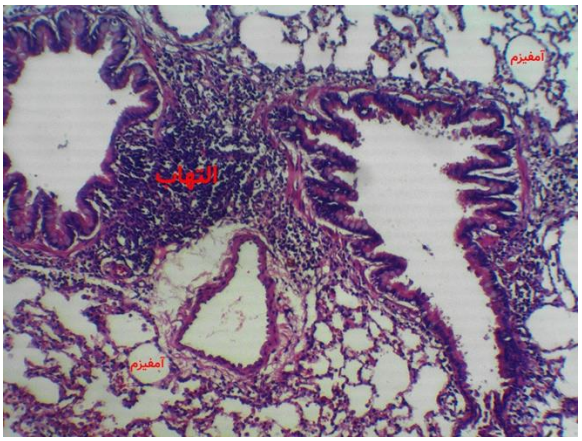

تصویر ۳. ضایعات پاتولوژیک گروه بنزین معمولی. رنگ‌آمیزی H&E (بزرگنمایی ۱۰۰). التهاب اطراف برونش‌ها که سلول‌های تک‌هسته‌ای تکثیر یافته‌اند.

بحث

باتوجه به نتایج مطالعه حاضر، تأثیرات بنزین سوپر با اوکتان بالاتر نسبت به بنزین معمولی، بر آمفیزم و آسیب ریوی بیشتر می‌باشد. واضح است که در گروه ۳ (گروه دریافت‌کننده بنزین سوپر) آمفیزم بیشتری نسبت به گروه ۴ (که بخارات بنزین را دریافت نکرده) دیده می‌شود. بااین‌حال حتی در گروهی که در معرض استنشاق بنزین معمولی بودند نیز التهاب مشاهده شد، اما ضایعات پاتولوژیک، نسبت به گروه کنترل معنی‌دار نبود. در مطالعه مشابه دیگری که Abubakar و همکاران در سال ۲۰۱۵ بر روی اثر بخارات بنزین بر روی رت انجام شد، حیواناتی که برای مدت ۱۱ هفته و هر روز ۶ ساعت در معرض قرار گرفته بودند، نسبت به گروه کنترل، دچار کاهش وزن شده و برخی از فاکتورهای خونی همچون PCV دچار تغییر شدند که می‌تواند به کاهش عملکرد ریه منجر شود (۱۹). مطالعات دیگری که در خصوص اثرات سمی بنزین صورت گرفته است، خطرات آن برای سلامت بدن به‌ویژه دستگاه تنفس را ثابت کرده است. تأثیر طولانی‌مدت این ماده شیمیایی می‌تواند به عوارض تنفسی، بروز انواع بیماری‌های قلبی‌عروقی و بیماری‌های مزمن ریوی، ازجمله آمفیزم، انسداد مزمن ریه، سرطان ریه و آسم و حتی مرگ‌ومیر منجر شود (۲۰، ۲۱).

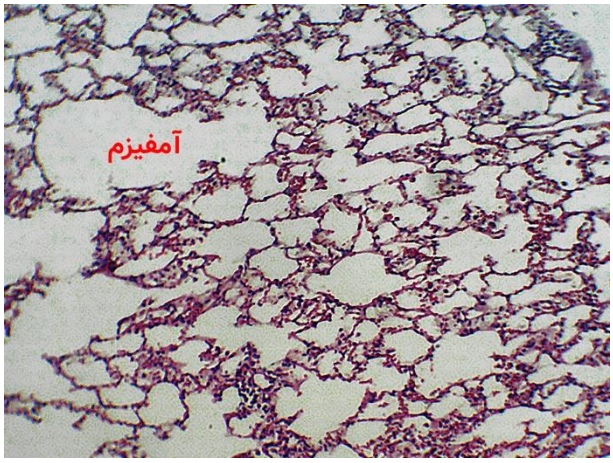

تصویر ۴. ضایعات پاتولوژیک گروه بنزین سوپر. رنگ‌آمیزی HE (بزرگنمایی ۱۰۰). ضایعات آمفیزماتوز و سلول‌های التهابی مشاهده می‌شود.

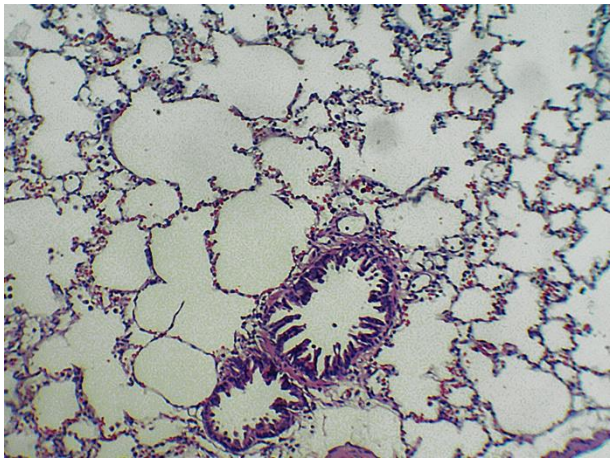

تصویر ۵. ضایعات پاتولوژیک گروه دریافت‌کننده دگزامتازون. رنگ‌آمیزی H&E (بزرگنمایی ۱۰۰). در پارانشیم ریه هیچ‌گونه مورد پاتولوژیکی دیده نشد.

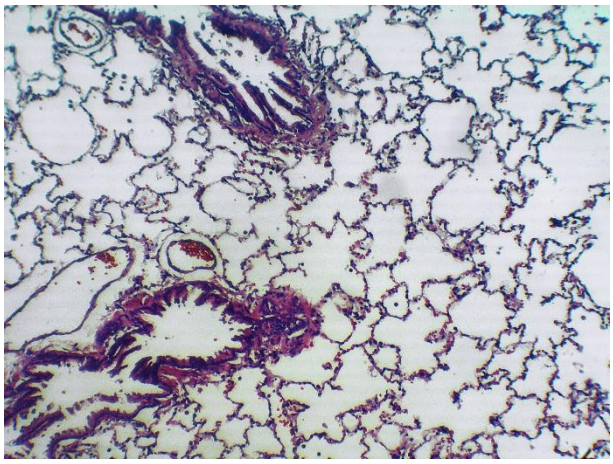

تصویر ۶. ضایعات پاتولوژیک گروه بنزین معمولی+دگزامتازون. رنگ‌آمیزی H&E (بزرگنمایی ۱۰۰). در اطراف پارانشیم ریه التهابی دیده نشد.

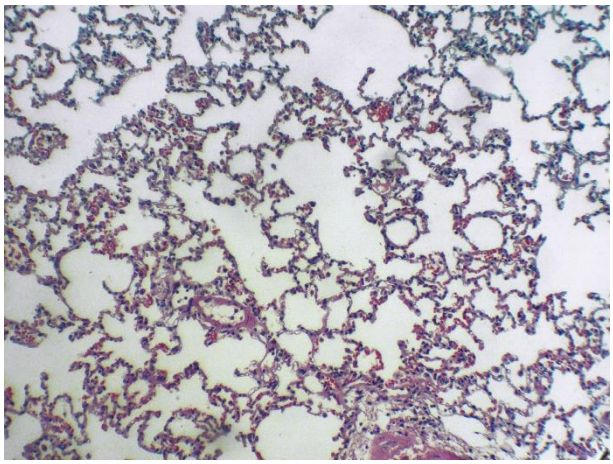

تصویر ۷. ضایعات پاتولوژیک گروه سالبوتامول. رنگ‌آمیزی H&E (بزرگنمایی ۱۰۰). آمفیزماتوز وجود داشت و التهاب خفیفی در پارانشیم ریه مشاهده شد.

نتایج مطالعه حاضر و مطالعه Gordian و همکاران در سال ۲۰۱۰، حاکی از اثر بنزین به دنبال استنشاق مداوم آن بر روی سیستم تنفسی است. محققین نشان دادند غلظت بالای بنزن موجود در بنزین، می‌تواند به بالا رفتن سطح استنشاق آن نسبت به حد مجاز (۹ بخش در میلیارد) در ساکنان اطراف جایگاه‌های سوخت منجر شود. این مسئله باعث تشدید علائم آسم در بیماران ساکن آن منطقه شده بود (۱۳). از سوی دیگر، اثر استنشاق بنزین بر روی دستگاه تنفس، به‌ویژه در هوای آلوده، به سختی در حین نفس کشیدن منجر می‌شود. طبق نتایج مطالعه Toumpanakis و همکاران در سال ۲۰۲۰، این شکل از تنفس که با التهاب قابل‌توجه و فشار مکانیکی روی ریه همراه است، آمفیزم را تشدید می‌کند (۲۲).

باتوجه‌به صنعتی شدن شهرها و ناگزیر بودن انسان از استنشاق بخار آلاینده‌ها، در مطالعه حاضر، نتایج درمانی داروی دگزامتازون بر موش‌های در معرض بخارهای بنزین، مورد تأیید قرار گرفت. ازآنجاکه گروه ۵ (بنزین معمولی+دگزامتازون) توسط دگزامتازون تیمار شدند، کاهش چشمگیری در آمفیزم ریوی نمونه‌های این گروه نسبت به گروه ۳ وجود داشت (تصویر ۷). دگزامتازون یک داروی گلوکوکورتیکوئیدی است که برای درمان مشکلاتی چون روماتیسم، برخی از بیماری‌های پوستی، آلرژی‌های شدید و آسم مورد استفاده قرار گرفته و جزء فهرست داروهای ضروری سازمان بهداشت جهانی است (۲۳). دگزامتازون با خواص ضدالتهابی که دارد، می‌تواند التهاب راه‌های هوایی را که در اثر استنشاق طولانی‌مدت بنزین رخ داده است، کاهش دهد.

مطالعات متعددی درمورد اثرات دگزامتازون در ترکیب با سایر داروها بر آمفیزم وجود دارد، اما هیچ‌یک از آن‌ها به‌طور خاص اثرات دگزامتازون به‌تنهایی را بررسی نکرده‌اند. در مطالعه Kamei و همکاران در سال ۲۰۱۴، اثرات درمان دگزامتازون پس از تولد بر پروفایل بیان mRNA ژن‌های مرتبط با رشد آلوئولی در مدل آمفیزم در موش بررسی شد. نتایج نشان داد درمان با دگزامتازون با تشکیل کارآمد

الیاف الاستیک تداخل دارد (۲۴). در مطالعه دیگری که توسط Burnett و همکاران در سال ۱۹۸۹ صورت گرفت، اثرات پلاسما، فاکتور نکروز تومور، اندوتوکسین و دگزامتازون بر پروتئولیز خارج سلولی توسط نوتروفیل‌ها در افراد سالم و بیماران مبتلا به آمفیزم بررسی شد. نتایج نشان داد دگزامتازون هضم فیبرونکتین توسط نوتروفیل‌ها را به‌صورت وابسته به دُز مهار می‌کند (۲۵).

در مطالعه حاضر نیز علاوه‌بر ارزیابی اثرات دگزامتازون به‌تنهایی، اثر ترکیب سالبوتامول و دگزامتازون نیز بررسی شد. سالبوتامول دارویی است که راه‌های هوایی متوسط و بزرگ را در ریه‌ها باز می‌کند و عضلات صاف راه هوایی را شل می‌کند. بااین‌حال نسبت به استفاده تنها از دگزامتازون، تفاوت معنی‌داری مشاهده نشد. بااین‌حال، برخی از مطالعات حاکی از افزایش اثر درمانی ترکیب این ۲ دارو در بیماری‌های تنفسی است (۲۶). به‌عنوان مثال، در مطالعه‌ای که در سال ۲۰۱۱ بر روی اثرات ترکیب سالبوتامول استنشاقی و دگزامتازون خوراکی بر التهاب راه هوایی در موارد آسم، با استفاده از سلول‌های ریه انسان انجام شد، مشخص گردید درمان ترکیبی در مقایسه با هر ۲ دارو به‌تنهایی به بهبود بیشتر عملکرد ریه و التهاب راه هوایی منجر می‌شود (۲۶). همچنین مشخص شده است ترکیب دگزامتازون و سالبوتامول ممکن است در کاهش هیپرپلازی سلول‌های جامی و تولید مخاط در افراد مبتلا به آسم مؤثرتر از هر ۲ دارو به‌تنهایی باشد (۲۵). بنابراین مطالعه حاضر مؤثر بودن دگزامتازون به‌تنهایی را نشان می‌دهد، اما مطالعات بیشتری در خصوص اثرات ترکیبات دارویی بر روی التهابات ریوی به دنبال استنشاق آلاینده‌های محیطی نیاز است.

نتیجه‌گیری نهایی: مطالعه حاضر نشان داده است که قرار گرفتن در معرض هر ۲ نوع بخار بنزین می‌تواند سیستم تنفسی را تحت تأثیر قرار دهد. یافته‌های مطالعه حاضر همچنین نشان داد استفاده از دگزامتازون می‌تواند مزایای درمانی در کاهش اثرات منفی قرار گرفتن در معرض بخار بنزین بر سیستم تنفسی داشته باشد. مطالعات بیشتری برای درک کامل اثرات طولانی‌مدت قرار گرفتن در معرض بخار بنزین بر سلامت انسان و کاربردهای داروهای مختلف نیاز است، بااین‌حال مطالعه حاضر بینش‌های ارزشمندی را ارائه می‌دهد که ممکن است به تلاش‌های آینده برای محافظت از کارگران در صنایع مختلف، ازجمله تعمیر خودرو، حمل‌ونقل سوخت و متصدیان پمپ بنزین در برابر قرار گرفتن در معرض بخارات بنزین کمک کند.

سپاسگزاری

مولفین از بنیاد ملی علم ایران به خاطر تصویب پروژه تحت شماره ۴۰۰۴۱۲۲ و حمایت مالی از آن سپاسگزاری می‌نمایند. به‌علاوه، جا دارد از همکاری کارکنان و کارشناسان بخش فارماکولوژی دانشکده دامپزشکی دانشگاه تهران به خاطر کمک‌هایشان قدردانی گردد.

تعارض منافع

بین نویسندگان تعارض در منافع گزارش نشده است.

References

1. Molina A, Huck O, Herrera D, Montero E. The association between respiratory diseases and periodontitis: A systematic review and meta-analysis. J Clin Periodontol. 2023;50(6):842-887. doi: 10.1111/jcpe.13616 PMID: 36606394

2. Pedersen CE, Eliasen AU, Ketzel M, Brandt J, Loft S, Frohn LM, et al. Prenatal exposure to ambient air pollution is associated with early life immune perturbations. J Allergy Clin Immunol. 2023;151(1):212-21. doi: 10.1016/j.jaci.2022.08.004 PMID: 36075322

3. Takamiya MH, Niitsu K, Saigusa J, Kanetake Y. A case of acute gasoline intoxication at the scene of washing a petrol tank. Leg Med. 2003;5(3):165-169. doi: 10.1016/s1344-6223(03)00051-8 PMID: 14568777

4. Silva RA, Adelman Z, Fry MM, West JJ. The impact of individual anthropogenic emissions sectors on the global burden of human mortality due to ambient air pollution. Environ Health Perspect. 2016;124(11):1776–1784. doi: 10.1289/EHP177 PMID: 27177206

5. Kinawy AA. Impact of gasoline inhalation on some neurobehavioural characteristics of male rats. BMC physiol. 2009;9:21. doi: 10.1186/1472-6793-9-21 PMID: 19930677

6. Li D, Yuan C, Gong Y, Huang Y, Han X. The effects of methyl tert-butyl ether (MTBE) on the male rat reproductive system. Food Chem Toxicol. 2008;46(7):2402–2408. doi: 10.1016/j.fct.2008.03.024 PMID: 18467015

7. Uboh FE, Eteng MU, Ebong PE, Umoh IB. Vitamins A and E reverse gasoline vapors-induced hematotoxicity and weight loss in female rats. Toxicol Ind Health. 2010;559–566. doi: 10.1177/0748233710373080 PMID: 20538708

8. Edokpolo B, Yu QJ, Connell D. Health risk assessment for exposure to benzene in petroleum refinery environments. Int J Environ Res Public Health. 2015;12(1):595-610. doi: 10.3390/ijerph120100595 PMID: 25588154

9. Singhal M, Khaliq F, Singhal S, Tandon OP. Pulmonary functions in petrol pump workers: a preliminary study. Indian J Physiol Pharmacol. 2007;51(3):244-8. PMID: 18341220

10. Abbasi IN, Ahsan A, Nafees AA. Correlation of respiratory symptoms and spirometric lung patterns in a rural community setting, Sindh, Pakistan: a cross sectional survey. BMC Pulm Med. 2012;12:81. doi: 10.1186/1471-2466-12-81 PMID: 23249311

11. Khalaf AA, Moselhy WA, Abdel-Hamed MI. The protective effect of green tea extract on lead induced oxidative and DNA damage on rat brain. NeuroToxiology. 2012;33(3):280-289. doi: 10.1016/j.neuro.2012.02.003 PMID: 22342836

12. El-Ghazaly N, Ali A, Dekinesh S, Sedky A, Kabeil S. Hepatotoxicity of gasoline as an environmental pollutant on albino mice. Athens J Sci. 2016;4(3):43-52. doi: 10.30958/ajs.3-1-3

13. Gordian ME, Stewart AW, Morris SS. Evaporative gasoline emissions and asthma symptoms. Int J Environ Res Public Health. 2010;7(8):3051-3062. doi: 10.3390/ijerph7083051 PMID: 20948946

14. Arif AA, Shah SM. Association between personal exposure to volatile organic compounds and asthma among US adult population. Int Arch Occup Environ Health. 2007;80(8):711-719. doi: 10.1007/s00420-007-0183-2 PMID: 17357796

15. Leigh R, Vethanayagam D, Yoshida M, Watson RM, Rerecich T, Inman MD, et al. Effects of montelukast and budesonide on airway responses and airway inflammation in asthma. Am J Respir Crit Care Med. 2002;166(9):1212-7. doi: 10.1164/rccm.200206-509OC PMID: 12403690

16. Galli, Stephen J, Mindy Tsai M, Adrian Piliponsky AM. The development of allergic inflammation. Nat. 2008;454(7203):445-454. doi: 10.1038/nature07204 PMID: 18650915

17. Cockcroft DW, Davis BE. Mechanisms of airway hyperresponsiveness. J Allergy Clin Immunol. 2006;118(3):551-9. doi: 10.1016/j.jaci.2006.07.012 PMID: 16950269

18. Homma T, Bates JH, Irvin CG. Airway hyperresponsiveness induced by cationic proteins in vivo: site of action. Am J Physiol Lung Cell Mol Physiol. 2005;289(3):L413-8. doi: 10.1152/ajplung.00059 PMID: 15863443

19. Abubakar MB, Abdullah WZ, Sulaiman SA, Ang BS. The effects of exposure to petrol vapours on growth, haematological parameters and oxidative markers in Sprague-dawlay male rats. Mlays J Med Sci. 2015;22(1):23-31. PMID: 25892947

20. Yahya F, Rafiq M. The influence of air pollution and clean energy on tuberculosis: The moderating role of urbanization. Iran J Public Health. 2020;49(6):1106-1111. doi: 10.18502/ijph.v49i6.3362

21. Ding Q, Li J, Xu S, Gao Y, Guo Y, Xie B, et al. Different smoking statuses on survival and emphysema in patients with acute exacerbation of chronic obstructive pulmonary disease. Int J Chron Obstruct Pulmon Dis. 2022;17:505-15. doi: 10.2147/COPD.S346456 PMID: 35281478

22. Toumpanakis D, Mizi E, Vassilakopoulou V, Dettoraki M, Chatzianastasiou A, Perlikos F, et al. Spontaneous breathing through increased airway resistance augments elastase-induced pulmonary emphysema. Int J Chron Obstruct Pulmon Dis. 2020;15:1679-88. doi: 10.2147/copd.s256750 PMID: 32764913

23. Jobe AH, Milad MA, Peppard T, Jusko WJ. Pharmacokinetics and pharmacodynamics of intramuscular and oral betamethasone and dexamethasone in reproductive age women in India. Clin Transl Sci. 2020;13(2):391-399. doi: 10.1111/cts.12724 PMID: 31808984

24. Kamei M, Miyajima A, Fujisawa M, Matsuoka Y, Hirota T. Effects of postnatal dexamethasone treatment on mRNA expression profiles of genes related to alveolar development in an emphysema model in mice. J Toxicol Sci. 2014;39(4):665-70. doi: 10.2131/jts.39.665 PMID: 25056791

25. Burnett D, Chamba A, Hill SL, Stockley RA. Effects of plasma, tumour necrosis factor, endotoxin and dexamethasone on extracellular proteolysis by neutrophils from healthy subjects and patients with emphysema. Clin Sci. 1989;77(1):35-41. doi: 10.1042/cs0770035 PMID: 2758760

26. Pickholtz E, Admon D, Izhar U, Berkman N, Levi-Schaffer F. Dexamethasone and salbutamol stimulate human lung fibroblast proliferation. Word Allergy Organ J. 2011;4(12):249-256. doi: 10.1097/WOX.0b013e31821d1186 PMID: 23268452